ISSN 1009-3079 (print)
ISSN 2219-2859 (online)

世界华人消化杂志®

WORLD CHINESE JOURNAL OF DIGESTOLOGY

Shijie Huaren Xiaohua Zazhi

2022 年 8 月 8 日　第 30 卷　第 15 期　(Volume 30 Number 15)

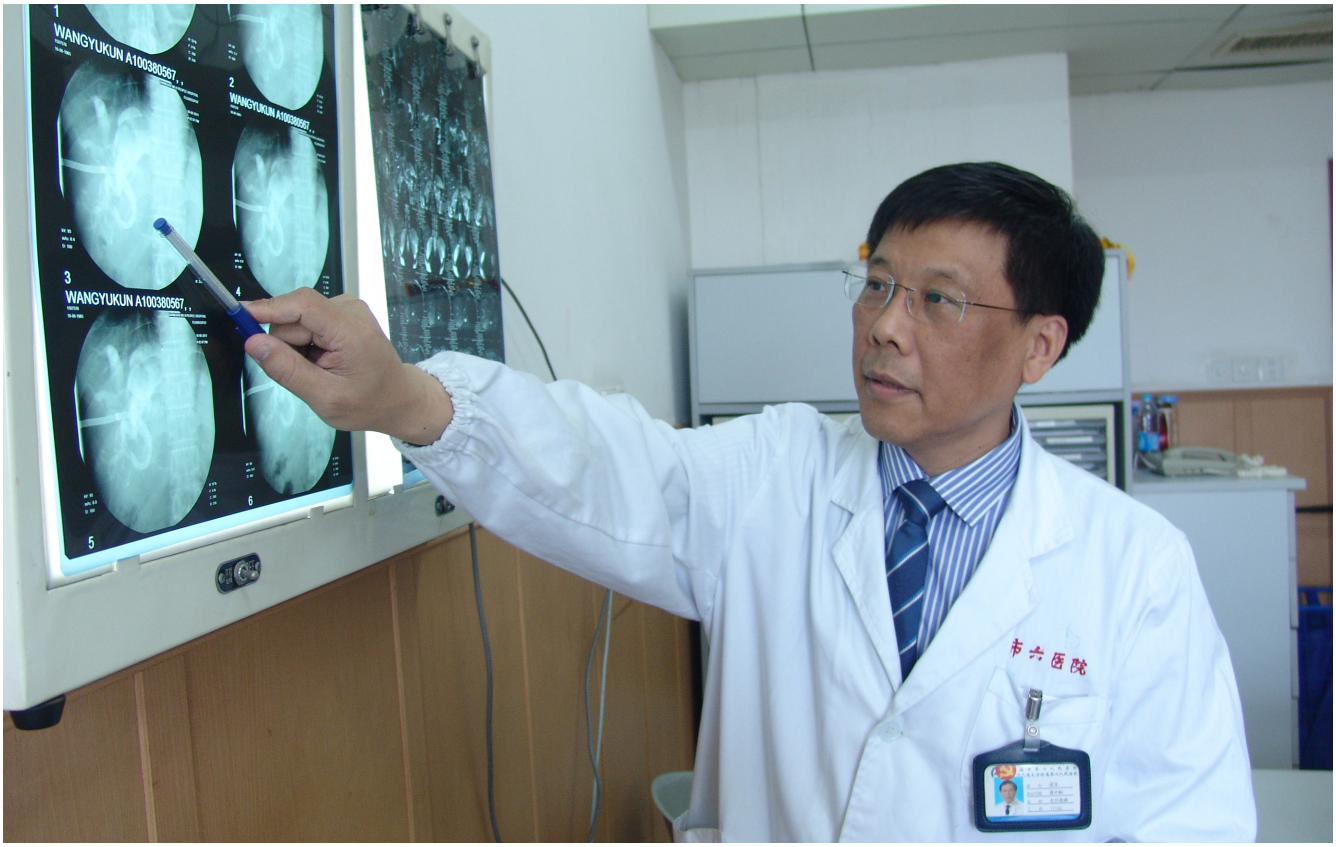

15/2022

《世界华人消化杂志》是一本高质量的同行评议, 开放获取和在线出版的学术刊物. 本刊被国际检索系统《化学文摘(Chemical Abstracts, CA)》、《医学文摘库/医学文摘(EMBASE/Excerpta Medica, EM)》、《文摘杂志(Abstract Journal, AJ)》、Scopus、中国知网《中国期刊全文数据库(CNKI)》、《中文科技期刊数据库(CSTJ)》和《超星期刊域出版平台(Superstar Journals Database)》数据库收录.

ISSN 1009-3079
15>
9 771009 307056

世界华人消化杂志
https://www.wjgnet.com
二零二二年八月八日
第三十卷
第十五期

WCJD 世界华人消化杂志®

目　次

2022年8月8日 第30卷 第15期 (总第707期)

述评

665　重视HBsAg定量检测在慢性乙型肝炎全程管理中的价值
封波, 郑佳睿

661　葛根芩连汤治疗肠道疾病的研究进展
舒雁, 惠华英, 谭周进

文献综述

668　紧密连接蛋白Claudin-3在肝胆疾病中的研究进展
许祖知, 费书珂

674　STING信号通路在肝脏疾病中的作用及研究进展
魏霞, 张定棋, 张霖璋, 刘伟, 刘平, 徐莹

临床实践

680　牙线牵引辅助内镜黏膜下挖除术在治疗胃黏膜下肿瘤中的应用
许捷鸿, 陈志新

686　酪酸梭菌活菌片对胆囊结石腹腔镜术后腹泻患者营养状况、Th1/Th2细胞及预后的影响
王凌, 林霞, 戚国勇

目次

消　　息

660　《腹痛的诊断、鉴别诊断与治疗》书讯
679　《世界华人消化杂志》修回稿须知
692　《世界华人消化杂志》性质、刊登内容及目标

封面故事

汪昱, 教授, 硕士研究生导师, 上海交通大学附属第六人民医院普外科主任医师, 致力于胃肠道肿瘤的临床诊治及研究30余年, 擅长胃肠道肿瘤的腹腔镜微创手术、开腹手术及手术前后的综合治疗. 主要从事胃肠道肿瘤转移及术后复发的分子机制研究. 主持并完成多项治疗大肠癌的药物临床试验. 主编或参编《胃肠肿瘤治疗学》、《胃肠肿瘤手术学》、《肠屏障功能基础与临床》等著作, 主持或参与完成国家自然科学基金课题2项、上海市科委课题3项. 累计发表SCI及核心期刊论文20余篇.

本期责任人

编务 张砚梁; 送审编辑 张砚梁; 组版编辑 张砚梁; 英文编辑 王天奇;
形式规范审核编辑部主任 李香; 最终清样审核总编辑 马连生

世界華人消化杂志

Shijie Huaren Xiaohua Zazhi

吴阶平　题写封面刊名
陈可冀　题写版权刊名
(半月刊)
创　刊 1993-01-15
改　刊 1998-01-25
出　版 2022-08-08
原刊名 新消化病学杂志

期刊名称
世界华人消化杂志

国际标准连续出版物号
ISSN 1009-3079 (print) ISSN 2219-2859 (online)

共同主编
党双锁, 博士, 教授, 研究员, 主任医师, 710004, 陕西省西安市, 西安交通大学医学院第二附属医院感染科
郭晓钟, 博士, 教授, 110840, 辽宁省沈阳市, 北部战区总医院消化内科
霍丽娟, 博士, 主任医师, 030001, 山西省太原市, 山西医科大学第一医院消化内科
江学良, 博士, 教授, 250001, 山东省济南市, 山东中医药大学第二附属医院消化中心
田艳涛, 博士, 教授, 主任医师, 100021, 北京市, 国家癌症中心/中国医学科学院北京协和医学院肿瘤医院胰胃外科
王小众, 博士, 教授, 350001, 福建省福州市, 福建医科大学附属协和医院消化内科
姚登福, 博士, 教授, 226001, 江苏省南通市, 南通大学附属医院临床医学研究中心
张宗明, 博士, 教授, 100073, 北京市, 首都医科大学北京电力医院普外科

编辑委员会
编辑委员会成员在线名单, 详见:
https://www.wjgnet.com/1009-3079/editorialboard.htm

编辑部
王金磊, 主任
《世界华人消化杂志》编辑部
Baishideng Publishing Group Inc
7041 Koll Center Parkway, Suite 160, Pleasanton, CA 94566, USA
Telephone: +1-925-3991568
E-mail: wcjd@wjgnet.com
http://www.wjgnet.com

出版
百世登出版集团有限公司
Baishideng Publishing Group Inc
7041 Koll Center Parkway, Suite 160, Pleasanton, CA 94566, USA
Telephone: +1-925-3991568
E-mail: bpgoffice@wjgnet.com
https://www.wjgnet.com

制作
北京百世登生物医学科技有限公司
100025, 北京市朝阳区东四环中路62号, 远洋国际中心D座903室
电话: +86-10-85381901

《世界华人消化杂志》是一本高质量的同行评议, 开放获取和在线出版的学术刊物. 本刊被国际检索系统《化学文摘(Chemical Abstracts, CA)》、《医学文摘库/医学文摘(EMBASE/Excerpta Medica, EM)》、《文摘杂志(Abstract Journal, AJ)》、Scopus、中国知网《中国期刊全文数据库(CNKI)》、《中文科技期刊数据库(CSTJ)》和《超星期刊域出版平台(Superstar Journals Database)》数据库收录.

《世界华人消化杂志》正式开通了在线办公系统(https://www.baishideng.com), 所有办公流程一律可以在线进行, 包括投稿、审稿、编辑、审读, 以及作者、读者和编者之间的信息反馈交流.

特别声明
本刊刊出的所有文章不代表本刊编辑部和本刊编委会的观点, 除非特别声明. 本刊如有印装质量问题, 请向本刊编辑部调换.

定价
每期136.00元 全年24期3264.00元

© 2022 Baishideng Publishing Group Inc. All rights reserved.

WCJD 世界华人消化杂志®

Contents

Volume 30 Number 15 August 8, 2022

EDITORIAL

655 Importance of quantitative HBsAg detection in whole course management of patients with chronic hepatitis B
Feng B, Zheng JR

661 Progress in treatment of intestinal diseases with Gegen Qinlian decoction
Shu Y, Hui Y, Tan ZJ

REVIEW

668 Progress in research of tight junction protein claudin-3 in hepatobiliary systemic diseases
Xu ZZ, Fei SK

674 Role of STING signaling pathway in liver diseases
Wei X, Zhang DQ, Zhang LZ, Liu W, Liu P, Xu Y

CLINICAL PRACTICE

680 Application of dental floss traction assisted endoscopic submucosal excision in treatment of gastric submucosal tumors
Xu JH, Cheng ZX

686 Effect of live *Clostridium typhimurium* tablets on nutritional status, Th1/Th2 cells, and prognosis of patients with diarrhea after laparoscopic surgery for gallbladder stones
Wang L, Lin X, Qi Y

World Chinese Journal of Digestology
Volume 30 Number 15 August 8, 2022

Contents

COVER

Editorial Board Member of *World Chinese Journal of Digestology*, Yu Wang, Chief Physician, Department of Surgery, The Sixth People's Hospital Affiliated to Shanghai Jiao Tong University, No. 600 Yishan Road, Shanghai 200233, China. wangyu11122@sina.com

Indexed/Abstracted by

Chemical Abstracts, EMBASE/Excerpta Medica, Abstract Journals, Scopus, CNKI, CSTJ and Superstar Journals Database.

RESPONSIBLE EDITORS FOR THIS ISSUE

Assistant Editor: *Yan-Liang Zhang*
Review Editor: *Yan-Liang Zhang*
Production Editor: *Yan-Liang Zhang*
English Language Editor: *Tian-Qi Wang*
Proof Editor: *Xiang Li*
Layout Reviewer: *Lian-Sheng Ma*

Shijie Huaren Xiaohua Zazhi

Founded on January 15, 1993
Renamed on January 25, 1998
Publication date August 8, 2022

NAME OF JOURNAL
World Chinese Journal of Digestology

ISSN
ISSN 1009-3079 (print) ISSN 2219-2859 (online)

CO-EDITORS-IN-CHIEF

Shuang-Suo Dang, Professor, Department of Infectious Diseases, The Second Affiliated Hospital of Medical School of Xi'an Jiaotong University, Xi'an 710004, Shaanxi Province, China

Xiao-Zhong Guo, Professor, Department of Gastroenterology, North Theater General Hospital, Shenyang 110840, Liaoning Province, China

Li-Juan Huo, Chief Physician, Department of Gastroenterology, The First Hospital of Shanxi Medical University, Taiyuan 030001, Shanxi Province, China

Xue-Liang Jiang, Professor, Digestive Center of The Second Affiliated Hospital of Shandong University of Traditional Chinese Medicine, Jinan 250001, Shandong Province, China

Yan-Tao Tian, Professor, Chief Physician, National Cancer Center/Department of Pancreatic and Gastric Surgery, Cancer Hospital, Chinese Academy of Medical Sciences and Peking Union Medical College, Beijing 100021, China

Xiao-Zhong Wang, Professor, Department of Gastroenterology, Union Hospital, Fujian Medical University, Fuzhou 350001, Fujian Province, China

Deng-Fu Yao, Professor, Clinical Research Center, Affiliated Hospital of Nantong University, Nantong 226001, Jiangsu Province, China

Zong-Ming Zhang, Professor, Department of General Surgery, Beijing Electric Power Hospital, Capital Medical University, Beijing 100073, China

EDITORIAL BOARD MEMBERS

All editorial board members resources online at https://www.wjgnet.com/1009-3079/editorialboard.htm

EDITORIAL OFFICE

Jin-Lei Wang, Director
World Chinese Journal of Digestology
Baishideng Publishing Group Inc
7041 Koll Center Parkway, Suite 160, Pleasanton, CA 94566, USA
Telephone: +1-925-3991568
E-mail: wcjd@wjgnet.com
https://www.wjgnet.com

PUBLISHER

Baishideng Publishing Group Inc
7041 Koll Center Parkway, Suite 160, Pleasanton, CA 94566, USA
Telephone: +1-925-3991568
E-mail: bpgoffice@wjgnet.com
https://www.wjgnet.com

PRODUCTION CENTER

Beijing Baishideng BioMed Scientific Co., Limited Room 903, Building D,
Ocean International Center,
No. 62 Dongsihuan Zhonglu,
Chaoyang District, Beijing 100025, China
Telephone: +86-10-85381901

PRINT SUBSCRIPTION

RMB 136 Yuan for each issue
RMB 3264 Yuan for one year

COPYRIGHT

© 2022 Baishideng Publishing Group Inc. Articles published by this open access journal are distributed under the terms of the Creative Commons Attribution Non-commercial License, which permits use, distribution, and reproduction in any medium, provided the original work is properly cited, the use is non commercial and is otherwise in compliance with the license.

SPECIAL STATEMENT

All articles published in journals owned by the Baishideng Publishing Group (BPG) represent the views and opinions of their authors, but not the views, opinions or policies of the BPG, except where otherwise explicitly indicated.

INSTRUCTIONS TO AUTHORS

Full instructions are available online at https://www.wjgnet.com/1009-3079/Nav/36. If you do not have web access, please contact the editorial office.

WCJD 世界华人消化杂志®

在线投稿: https://www.baishideng.com

世界华人消化杂志 2022年8月8日; 30(15): 680-685

DOI: 10.11569/wcjd.v30.i15.680

ISSN 1009-3079 (print) ISSN 2219-2859 (online)

临床实践 CLINICAL PRACTICE

牙线牵引辅助内镜黏膜下挖除术在治疗胃黏膜下肿瘤中的应用

许捷鸿, 陈志新

许捷鸿, 广西医科大学第四附属医院内镜诊疗室 广西壮族自治区柳州市 545027

陈志新, 广西医科大学第四附属医院消化内科 广西壮族自治区柳州市 545027

许捷鸿, 副主任医师, 研究方向为消化系统疾病及内镜诊疗.

基金项目: 国家自然科学基金项目, No. 81760324.

作者贡献分布: 许捷鸿负责文章设计、撰写及修改; 陈志新负责数据收集、统计及查找文献资料.

通讯作者: 许捷鸿, 副主任医师, 545027, 广西柳州市和平路156号, 柳州市工人医院总院内镜诊疗室. gyxhnk2010@163.com

收稿日期: 2022-05-09
修回日期: 2022-06-15
接受日期: 2022-07-26
在线出版日期: 2022-08-08

Application of dental floss traction assisted endoscopic submucosal excision in treatment of gastric submucosal tumors

Jie-Hong Xu, Zhi-Xin Cheng

Jie-Hong Xu, Department of Endoscopy, The Fourth Affiliated Hospital of Guangxi Medical University, Liuzhou 545027, Guangxi Zhuang Autonomous Region, China

Zhi-Xin Cheng, Department of Gastroenterology, The Fourth Affiliated Hospital of Guangxi Medical University, Liuzhou 545027, Guangxi Zhuang Autonomous Region, China

Supported by: National Natural Science Foundation of China, No. 81760324.

Corresponding author: Jie-Hong Xu, Deputy Chief Physician, Department of Endoscopy, The Fourth Affiliated Hospital of Guangxi Medical University, Liuzhou 545027, Guangxi Zhuang Autonomous Region, China. gyxhnk2010@163.com

Received: 2022-05-09
Revised: 2022-06-15
Accepted: 2022-07-26
Published online: 2022-08-08

Abstract

BACKGROUND

Gastric submucosal tumors often invade the muscle layer, and the boundary is difficult to identify, which makes endoscopic submucosal excision (ESE) difficult to operate and prolongs the operation process. The dental floss traction assisted technique is simple and can fully reveal the surgical field of vision, reduce the difficulty of the operation, and effectively shorten the operative time.

AIM

To investigate the efficacy and safety of dental floss traction assisted endoscopic submucosal excision in the treatment of gastric submucosal tumors.

METHODS

Seventy-five patients with gastric submucosal tumors who underwent ESE at our hospital from January 2017 to March 2022 were retrospectively analyzed. They were divided into two groups to undergo either traditional ESE (group A; $n = 41$) or dental floss traction assisted ESE (group B; $n = 34$). The operative time, intraoperative submucosal supplementary injection dosage, intraoperative blood loss, postoperative delayed bleeding, fever, and other complications were compared between the two groups.

RESULTS

The mean operation time was 77.61 ± 7.84 min in group A and 66.24 ± 4.24 min in group B, intraoperative blood loss was 13.51 ± 10.25 mL in group A and 7.91 ± 4.23 mL in

group B, and intraoperative submucosal supplementary injection amount was 44.85 ± 4.75 mL in group A and 38.50 ± 4.73 mL in group B; these indexes in group A were all significantly higher than those in group B ($P < 0.05$). The rate of complete resection was 95.1% in group A and 97.2% in group B, and there was no significant difference between the two groups ($P > 0.05$). Postoperative bleeding was delayed in one case (2.4%) and fever occurred in two cases (4.9%) in group A. There was no delayed bleeding and one case (2.9%) suffered postoperative fever in group B ($P > 0.05$).

CONCLUSION

Floss traction assisted technology can provide good surgical field for ESE of gastric submucosal tumors, achieve accurate dissection and removal of submucosal tumors, shorten the operation time, and reduce the risk of surgery-related complications to a certain extent.

© The Author(s) 2022. Published by Baishideng Publishing Group Inc. All rights reserved.

Key Words: Gastric submucosal tumor; ESE; Dental floss traction; Assisted

Citation: Xu JH, Cheng ZX. Application of dental floss traction assisted endoscopic submucosal excision in treatment of gastric submucosal tumors. Shijie Huaren Xiaohua Zazhi 2022; 30(15): 680-685
URL: https://www.wjgnet.com/1009-3079/full/v30/i15/680.htm
DOI: https://dx.doi.org/10.11569/wcjd.v30.i15.680

摘要

背景

胃黏膜下肿瘤(submucosal tumor, SMT)往往侵及肌层, 边界难以辨认, 导致内镜下黏膜挖除术(endoscopic submucosal excision, ESE)操作难度增高, 手术过程延长. 牙线牵引辅助技术方法简便, 能充分显露手术视野, 降低手术难度, 有效缩短手术操作时间.

目的

探讨牙线牵引辅助对内镜黏膜下挖除术在治疗胃黏膜下肿瘤的疗效及安全性.

方法

回顾性分析2017-01/2022-03在我院行内镜黏膜下挖除术(endoscopic submucosal excision, ESE)的胃黏膜下肿瘤患者75例, 分为AB两组, A组行传统ESE术, 共41例; B组行牙线牵引辅助ESE术, 共34例; 比较两组患者手术操作时间、术中黏膜下注射补充用量、术中出血量及术后迟发出血、发热等并发症.

结果

A组手术平均时间为(77.61±7.84) min、B组为(66.24±4.24) min; 术中出血量A组为(13.51±10.25) mL, B组为(7.91±4.23) mL;术中黏膜下补充注射量A组为(44.85±4.75) mL、B组为(38.50±4.73) mL, 2组手术平均时间、术中出血量及黏膜下补充注射量比较, 差异有统计学意义(P<0.05). A组的平均手术时间、术中出血量、术中黏膜下补充注射量均大于B组; 而两组一次完整切除率, A组为 95.1%、B 组为97.2%, 两组差异无统计学意义(P>0.05). 术后A组患者迟发出血1例(2.4%), 发热2例(4.9%); B组患者无迟发性出血, 术后发热1例(2.9%)组间差异无统计学意义(P>0.05).

结论

牙线牵引辅助技术可为ESE治疗胃黏膜下肿瘤提供良好的手术视野, 实现针对黏膜下肿瘤的精准剥离和挖除, 缩短手术时间, 从而一定程度上降低手术相关并发症发生风险.

© The Author(s) 2022. Published by Baishideng Publishing Group Inc. All rights reserved.

关键词: 胃黏膜下肿瘤; 内镜黏膜下挖除术; 牙线牵引; 辅助

核心提要: 本文比较了传统内镜黏膜下挖除术(endoscopic submucosal excision, ESE)和牙线牵引辅助ESE治疗胃黏膜下肿物的效果和安全性. 相较传统方法, 牙线牵引辅助技术简单有效, 视野更好, 明显缩短手术时间, 减少并发症. 同时本文也对该技术存在的不足提出了具体的解决方法.

文献来源: 许捷鸿, 陈志新. 牙线牵引辅助内镜黏膜下挖除术在治疗胃黏膜下肿瘤中的应用. 世界华人消化杂志 2022; 30(15): 680–685
URL: https://www.wjgnet.com/1009-3079/full/v30/i15/680.htm
DOI: https://dx.doi.org/10.11569/wcjd.v30.i15.680

0 引言

胃黏膜下肿瘤(submucosal tumor, SMT)是常见消化道肿瘤, 以间质瘤和平滑肌瘤多见, 多数为良性病变, 但部分有潜在恶变, 尽早发现并及时切除可明确病变性质, 并对预防病情恶化、改善预后具有重要意义[1]. 随着内镜技术的不断发展, 有着比外科手术损伤小、康复快、经济负担小等优点的内镜下肿瘤切除术应运而生, 并且得到不断发展、进步. 当前, 内镜黏膜下剥离术(endoscopic submucosal dissection, ESD)、内镜下黏膜挖除术(endoscopic submucosal excision, ESE)等内镜下肿瘤切除术式, 已成为全球治疗消化道黏膜下肿瘤的常用治疗方式[2,3]. 然而, 黏膜下肿瘤往往侵及肌层, 病灶边界常难以辨认, 导致无法持久保证良好的操作术野和空间, ESE操作难度高, 明显延长手术过程, 因此, 黏膜下的视野暴

露是手术成功的关键之一. 为了提高黏膜下的视野暴露, 诸如牙线牵引、橡皮圈牵引辅助等各种辅助牵引技术被发明应用, 为进一步探讨牙线牵引对ESE技术的作用效果, 本研究对传统ESE技术和牙线牵引辅助ESE技术对治疗胃黏膜下肿物的手术效果和安全性进行比较, 现报道如下.

1 材料和方法

1.1 材料 回顾性分析2017-01/2022-03在我院诊治的胃黏膜下肿物病变患者共75例, 按是否进行钛夹牙线辅助牵引分为两组, A组为传统ESE术, B组为钛夹牙线辅助牵引ESE术. 所有患者术前超声内镜和腹部增强CT检查评估病灶形态大小、来源层次、内部回声强度、边界、生长类型, 证实无淋巴结转移和远处脏器转移; 停用阿司匹林等抗凝剂至少1 wk; 同时排除合并严重心、脑、肺、肾等重要脏器功能不全无法耐受内镜手术者, 以及排除凝血功能异常和对麻醉药物过敏者. 操作医师均为副高级及以上职称, 临床经验丰富, 均已熟练开展ESD和ESE. 本研究经医院伦理委员会批准, 所有患者术前均签署知情同意书.

1.2 方法

1.2.1 器械: ERBE VIO 300S 高频电外科系统; Olympus GIF-Q260J胃镜; 富士能内镜超声系统; 一次性使用注射针M-400U-0423; 一次性使用黏膜切开刀(KD-611L IT刀; KD-650L Dual刀; 南京微创“黄金刀”); Olympus FD-410LR 热活检钳; 尼龙绳; 钛夹(OlympusROCC-D-26-195 ; 南京微创“和谐夹”).

1.2.2 手术方法: 患者全程左侧卧位, 插管麻醉, CO2泵注气, 胃镜头端置透明帽, 操作步骤: A组: (1)标记: 应用Dual刀或微创“黄金刀”于肿物旁标记; (2)黏膜下注射: 于标记点旁多点黏膜下注射生理盐水+肾上腺素+亚甲蓝/靛胭脂+玻璃酸钠或生理盐水+肾上腺素+亚甲蓝/靛胭脂+甘油果糖混合液; (3)切开病变外侧缘黏膜: 应用Dual刀或微创“黄金刀”沿标记点外缘高频黏膜切开电刀逐层切开黏膜、黏膜下层, 暴露瘤体; (4)挖除病灶: 借助透明帽显露操作视野, 沿瘤体与肌层间隙逐渐剥离肿物, 过程中随时予电凝止血及预处理血管; (5)创面处理: 切除肿物后予氩离子凝固(argon plasma coagulation, APC)或热活检钳处理创面可见血管预防迟发出血, 止血夹缝合或止血夹联合尼龙绳荷包缝合法闭合创面. B组: (1)(2)(3)同A组; (4)挖除病灶: 采用牙线联合钛夹辅助牵引, 首先经胃镜活检钳道置入钛夹装置, 伸出并打开钛夹, 将牙线固定于钛夹一侧臂, 保留足够长的牙线并附在镜身外侧待牵引, 再次进镜, 根据视野暴露需要夹持部分瘤体及其表面黏膜, 确认夹持牢靠后释放钛夹, 由助手牵拉牙线显露操作视野, 沿瘤体与肌层间隙逐渐剥离肿物, 过程中随时予电凝止血及预处理血管; (5)创面处理: 切除肿物后予氩离子凝固(argon plasma coagulation, APC)或热活检钳处理创面可见血管预防迟发出血, 钛夹缝合或钛夹联合尼龙绳荷包缝合法闭合创面. 具体操作步骤见图1.

1.3 观察指标 记录两组患者的基本资料, 包括: 性别、年龄、肿瘤位置、肿瘤病理结果、肿瘤大小; 比较两组手术情况: 手术时间、术中出血量[术前清洗胃腔并吸净胃腔液体, 记录吸引瓶内容量, 记为A(mL); 记录术中冲洗液量, 记为B(mL); 术后吸净胃腔液体, 记录吸引瓶内液体总容量, 记为T(mL). 术中出血量(mL) = T-A-B]、术中补充注射量、一次性完整切除率; 术后恢复情况: 术后并发症(发热、迟发性出血); 术后随访: 1 mo、3 mo、6 mo, 了解术后复发情况及远期并发症情况.

统计学处理 采用统计学软件SPSS 23.0进行数据分析, 手术相关指标等计量资料采用mean±SD表示, 采用独立样本t检验或方差分析; 术后并发症及一次性完整切除率等计数资料采用χ^2检验. 以$P<0.05$为差异有统计学意义.

2 结果

2.1 患者基本资料及手术情况 2组患者基本临床资料比较, 差异均无统计学意义. (如表1所示).

2.2 两组手术相关情况比较 2组患者均完成ESE术. A 组手术平均时间为(77.61±7.84) min、 B组为(66.24±4.24) min; 术中出血量A组为(13.51±10.25) mL, B组为(7.91±4.23) mL; 术中黏膜下补充注射量A组为(44.85±4.75) mL、B组为(38.50±4.73) mL, 2组手术平均时间、术中出血量及黏膜下补充注射量比较, 差异有统计学意义($P<0.05$). A组的平均手术时间、术中出血量、术中黏膜下补充注射量均大于B组; 而两组一次完整切除率, A组为95.1%、B组为97.2%, 两组差异无统计学意义. 见表2.

2.3 两组患者术后并发症发生率、术后恢复情况与随访情况 A组患者迟发出血1例(2.4%), 发热2例(4.9%); B组患者无迟发性出血, 术后发热1例(2.9%)组间差异无统计学意义. 见表3. 术后随访1 mo-12 mo不等, 两组患者均未见明显远期并发症, 无肿瘤复发和死亡病例.

3 讨论

胃黏膜下肿瘤(submucosal tumor, SMT)是临床上常见的一种消化道系统疾病, 以良性肿瘤病变为主, 有潜在恶性病变可能, 且增大的肿瘤可能对患者消化道功能带来一定的影响. 随着人们自我保健意识的提高及内镜检查

表 1　纳入病例患者的一般资料

组别	性别(*n*, %)		年龄(岁)	肿瘤性质(*n*, %)			肿瘤大小	肿瘤部位(*n*, %)		
	男	女		间质瘤	平滑肌瘤	其他	(cm)	胃底	胃体	胃窦
A组	9(22%)	32(78%)	49.31 ± 12.90	18(43.9%)	20(48.8%)	3(7.3%)	1.67 ± 0.63	17(41.5%)	19(46.3%)	5(12.2%)
B组	10(29.4%)	24(70.6%)	51.88 ± 8.88	17(50.0%)	15(44.1%)	2(5.9%)	1.52 ± 0.57	17(50%)	15(44.1%)	2(5.9%)
χ^2/F	0.547		2.594	0.292			0.849	1.113		
P	0.595		0.329	0.864			0.289	0.573		

表 2　两组病例的手术效果比较

组别	手术时间(min)	术中出血量(mL)	补充注射量(mL)	一次性完整切除率(*n*, %)
A组	77.61 ± 7.84	13.51 ± 10.25	44.85 ± 4.75	39(95.1%)
B组	66.24 ± 4.24	7.91 ± 4.23	38.50 ± 4.73	33(97.2%)
χ^2/F	10.748	7.669	0.035	0.182
P	0.000	0.002	0.000	0.67

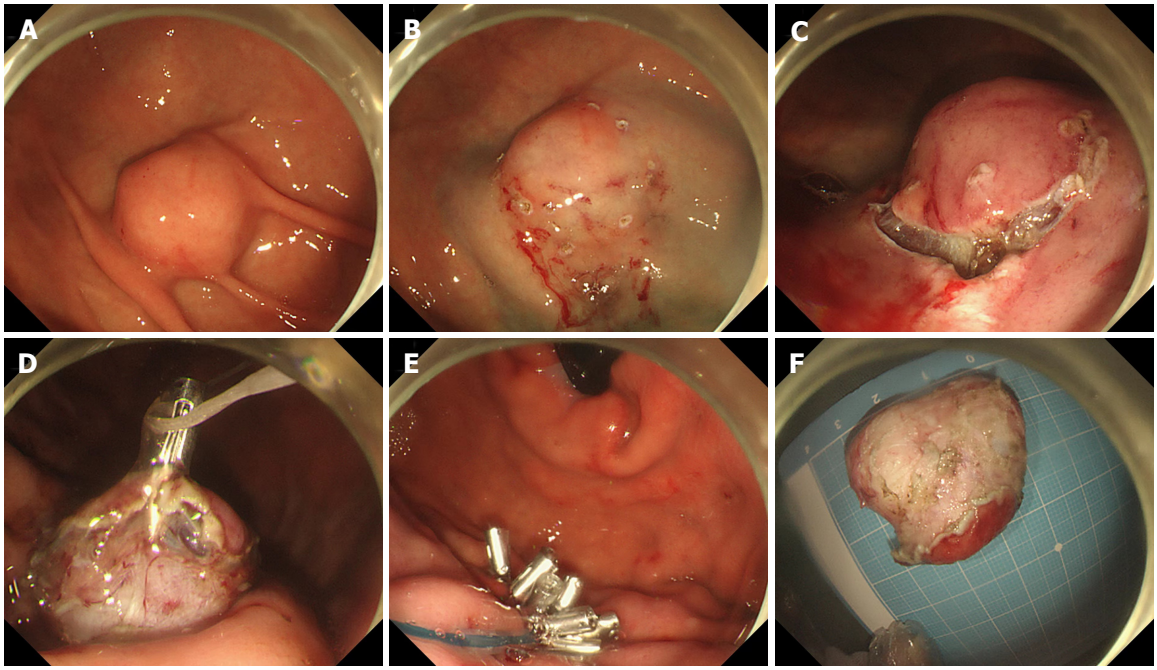

DOI: 10.11569/wcjd.v30.i15.680 **Copyright** ©The Author(s) 2022.

图 1　牙线牵引辅助内镜黏膜下挖除术操作过程. A: 内镜所见胃底黏膜下肿物; B: 肿物标记及黏膜下注射; C: 黏膜切开刀切开黏膜及黏膜下层显露部分瘤体; D: 钛夹联合牙线辅助牵引, 充分暴露后逐渐挖除肿物; E: 尼龙绳+钛夹“荷包缝合”创面; F: 完整挖除的肿物.

的普及, 超声内镜技术在临床上的逐步开展, 使得黏膜下肿瘤检出率明显提高[4]. 针对胃黏膜下肿瘤以往临床上常采用外科开腹手术治疗, 但创伤较大, 术后并发症多, 在一定程度上延长了患者术后康复时间, 增加了治疗费用及术后复发的风险[5]. 随着外科微创化的发展, 目前外科主要通过腹腔镜对患者病变部位行楔形切除, 但是其切除的范围仍然较大. 近年来内镜技术快速发展, 内镜微创治疗已较为普及, 令狐恩强[6]提出“超级微创”的新概念, 即在保留组织解剖结构完整和保证器官功能的基础上, 最大可能性地切除病变部位, 从而达到治愈患者的目的.

ESD及其衍生出来的ESE即是超级微创内镜技术中主要的术式, 目前已在较大内镜中心普及. ESE因其具有微创性、术后恢复快的特点, 在SMT的治疗中获得广泛应用[7,8]. 与传统外科手术一样, ESE也必须有良好的手术视野, 才能最大限度降低术中出血、穿孔等并发症, 尤其是位于胃角、胃底以及高位胃体等ESE/ESD操作困难部位[9,10]. 然而, 传统ESE反复黏膜下注射及单纯使用

表 3 两组患者的术后并发症情况比较

组别	迟发性出血(n, %)	术后发热(n, %)
A组	1(2.4%)	2(4.9%)
B组	0	1(2.9%)
χ^2/F	0.840	0.182
P	0.359	0.670

透明帽已经无法满足术者对手术视野的需求, 因此, 为保证手术安全, 通过辅助技术帮助ESE获得最佳手术视野至关重要. 当前, 国内外学者逐渐研究多种黏膜下暴露方法, 而牵引辅助技术是ESE治疗消化道肿瘤中应用较为广泛的技术, 其中包括牙线牵引技术、橡皮圈牵引技术、体外磁铁辅助牵引技术等[11,12]. 目前, 广泛应用的为牙线牵引辅助技术最早由日本学者Oyama[13]发明并报道, 并证实该辅助牵引技术是众多辅助牵引技术中较为简单且有效的.

本研究结果显示, 相对传统的ESE术, 牙线牵引辅助技术起到类似“第三只手”的作用, 能充分显露手术视野, 明显降低手术难度, 从而有效减少术中出血量, 同时也减少因术中反复黏膜下注射而增加补充注射液的用量, 有效缩短手术操作时间. 然而, 对于一次性肿瘤完整切除率、术后并发症及复发等情况, 牙线牵引辅助技术并无明显优势. 同时, 牙线牵引辅助技术存在以下不足之处[14]: (1)牙线牵引辅助技术不能直接从活检管道内安装牙线, 需要进退镜安装牙线, 止血夹前端裸露于透明帽外, 操作过程中镜身需要反复进退, 容易引起牙线断裂,甚至损伤黏膜; (2)牵引过程中止血夹受力不均, 反复牵拉过程中可能导致止血夹易脱落, 需消耗更多止血夹; (3)经口牵拉牙线暴露黏膜下层情况, 牙线质地硬且反复牵拉牙线过程中容易损伤食管及口咽部黏膜, 且牵拉过度则出现肿物断裂等情况. 本研究中出现的未能一次性完整切除肿瘤的病例, 即因牙线牵拉过度导致肿物破裂, 导致无法一次性完整切除. 这可能对后期病理完整性诊断带来一定的缺陷, 因此需要更加谨慎的操作. 助手需根据术者的操作和病灶的暴露情况, 随时调整牵引力, 避免过度牵引导致夹子脱落、撕裂瘤体或损伤食管贲门及口咽黏膜, 也要保持一定的牵引力以更好显露病灶; 钛夹同时夹持部分瘤体及其表面黏膜, 避免单独夹持瘤体, 可以减少夹子脱落和瘤体破裂的风险. 诚然, 作为回顾性研究, 本研究仍存在许多不足之处, 例如缺少对于止血夹脱落次数的统计、对食管胃黏膜损伤的比较、与其他诸如橡皮圈牵引技术的对比、以及黏膜切开前预牵引是否更能缩短手术时间等, 这些可作为今后前瞻性研究中的观察指标, 旨在进一步明确牙线牵引辅助技术的安全性和有效性.

4 结论

综上所述, 牙线牵引辅助技术可为内镜下黏膜挖除术(ESE)治疗胃黏膜下肿物提供良好的手术视野, 实现针对黏膜下肿物的精准剥离和挖除, 缩短手术时间, 从而一定程度上降低手术相关并发症发生风险.

文章亮点

实验背景

胃黏膜下肿瘤(submucosal tumor, SMT)往往侵及肌层, 边界难以辨认, 导致内镜下黏膜挖除术(endoscopic submucosal excision, ESE)操作难度增高, 手术过程延长. 牙线牵引辅助技术能充分显露手术视野, 降低手术难度, 有效缩短手术操作时间.

实验动机

本研究对传统ESE技术和牙线牵引辅助ESE技术对治疗胃黏膜下肿物的手术效果和安全性进行比较, 旨在探讨牙线牵引对ESE技术的作用效果.

实验目标

探讨牙线牵引辅助对内镜黏膜下挖除术在治疗胃黏膜下肿瘤的疗效及安全性.

实验方法

回顾性分析2017-01/2022-03在我院行ESE的胃黏膜下肿瘤患者75例, 分为AB两组, A组行传统ESE术, 共41例; B组行牙线牵引辅助ESE术, 共34例; 比较两组患者手术操作时间、术中黏膜下注射补充用量、术中出血量及术后迟发出血、发热等并发症.

实验结果

A组的平均手术时间、术中出血量、术中黏膜下补充注射量均大于B组, 两组间差异有统计学意义(P<0.05);一次完整切除率, 两组间差异无统计学意义(P>0.05); 术后并发迟发出血、发热情况, 两组间差异无统计学意义(P>0.05).

实验结论

牙线牵引辅助技术可为ESE治疗胃黏膜下肿瘤提供良好的手术视野, 黏膜下肿瘤的剥离和挖除更精准, 缩短手术时间, 降低了手术并发症.

展望前景

辅助牵引技术降低了内镜治疗难度, 其运用将越来越广

泛, 但仍存在需要不断改进的方面, 如牵引时机、牵引方式、牵引材料选择、牵引过程中牵拉部位的选择, 以及不同牵引方法间的比较等, 需要有更进一步的研究.

5 参考文献

1 周平红, 钟芸诗, 李全林. 中国消化道黏膜下肿瘤内镜诊治专家共识(2018版). 中华胃肠外科杂志 2018; 21: 841-852 [DOI: 10.19538/j.cjps.issn1005-2208.2018.08.02]

2 张艳飞, 苏秉忠. 内镜黏膜下剥离术和挖除术治疗消化道黏膜下肿瘤的研究进展. 中国微创外科杂志 2019; 19: 173-177

3 张余黄, 殷鹏飞, 姚书鹏. 内镜黏膜下挖除术治疗胃固有肌层肿瘤的疗效观察. 中国肿瘤临床与康复 2019; 26: 1192-1195 [DOI: 10.13455/j.cnki.cjcor.2019.10.10]

4 吴锋, 王婷婷, 刘宇新, 刘鸿儒, 杨幼林. 常见消化道黏膜下肿物的临床特点及治疗方法. 现代生物医学进展 2016; 16: 5276-5279 [DOI: 10.13241/j.cnki.pmb.2016.27.019]

5 曹守莉, 孙琦, 姜经伟, 张晓琦, 凌亭生, 吕瑛, 王雷, 邹晓平, 黄勤, 徐桂芳. 内镜切除与手术切除治疗胃神经鞘瘤安全性及成本效益比较. 中华消化内镜杂志 2020; 37: 567-572 [DOI: 10.3760/cma.j.cn321463-20200108-00841]

6 令狐恩强. 消化内镜学的发展方向和未来-中华医学会消化内镜学分会的工作. 中华胃肠内镜电子杂志 2019; 6: 161-162 [DOI: 10.3877 /cma.j.issn.2095-7157.2019.04.003]

7 夏永欣, 张萌, 张向东, 方玲, 罗冲. 内镜黏膜下肿物挖除术及内镜经黏膜下隧道肿瘤切除术治疗胃食管连接处固有肌层肿瘤的对比分析. 临床研究 2020; 28: 47-48 [DOI: 10.3760/cma.j.issn.1007-5232.2017.03.006]

8 陈展浩, 彭志华, 曾利娟. 内镜黏膜下肿瘤挖除术治疗胃黏膜下肿瘤的疗效及安全性观察. 现代诊断与治疗 2019; 30: 1856-1857

9 刘靖正, 钟芸诗, 周平红, 姚礼庆. 体外牵引技术辅助内镜黏膜下剥离术治疗胃角及胃窦早癌二例. 中华消化内镜杂志 2014; 31: 288-289 [DOI: 10.3760/cma.j.issn.1007-5232.2014.05.017]

10 Sakurazawa N, Kato S, Miyashita M, Kiyama T, Fujita I, Yamashita N, Saitou Y, Tajiri T, Uchida E. An innovative technique for endoscopic submucosal dissection of early gastric cancer using a new spring device. *Endoscopy* 2009; 41: 929-933 [PMID: 19802774 DOI: 10.1055/s-0029-1215191]

11 刘嵩, 杨林, 郭洁, 刘怡, 余琼, 时昭红. 两种圈套器改良牵引法辅助内镜黏膜下剥离术治疗上消化道早癌和黏膜下肿瘤的临床对比研究. 中国内镜杂志 2020; 26: 54-61 [DOI: 10.12235/E20200052]

12 Yoshida M, Takizawa K, Ono H, Igarashi K, Sugimoto S, Kawata N, Tanaka M, Kakushima N, Ito S, Imai K, Hotta K, Matsubayashi H. Efficacy of endoscopic submucosal dissection with dental floss clip traction for gastric epithelial neoplasia: a pilot study (with video). *Surg Endosc* 2016; 30: 3100-3106 [PMID: 26487208 DOI: 10.1007/s00464-015-4580-4]

13 Oyama T, Tomori A, Hotta K, Morita S, Kominato K, Tanaka M, Miyata Y. Endoscopic submucosal dissection of early esophageal cancer. *Clin Gastroenterol Hepatol* 2005; 3: S67-S70 [PMID: 16013002 DOI: 10.1016/s1542-3565(05)00291-0]

14 陈相波, 许婷婷, 吴秋丽, 郑清凤. 橡皮圈牵引与牙线牵引辅助内镜黏膜下剥离术治疗消化道肿瘤的临床对比研究. 上海交通大学学报(医学版) 2017; 37: 1010-1014 [DOI: 10.3969/j.issn.1674-8115.2017.07.022]

科学编辑: 张砚梁 制作编辑: 张砚梁

Published by **Baishideng Publishing Group Inc**
7041 Koll Center Parkway, Suite 160, Pleasanton,
CA 94566, USA
Telephone: +1-925-3991568
E-mail: bpgoffice@wjgnet.com
https://www.wjgnet.com

ISSN 1009-3079

© 2022 Baishideng Publishing Group Inc. All rights reserved.