

# 世界华人消化杂志®

**WORLD CHINESE  
JOURNAL OF DIGESTOLOGY**

Shijie Huaren Xiaohua Zazhi

2003年11月15日 第11卷 第11期 (Volume 11 Number 11)



**11/2003**

ISSN 1009-3079



9 771009 307001

名誉总编辑

潘伯荣

总编辑

马连生

World Journal of Gastroenterology, 被 SCI®-E, Research Alert®, Current Contents®/Clinical Medicine, Journal Citation Reports® Index Medicus, MEDLINE, Chemical Abstracts, EMBASE/Excerpta Medica 收录。2002 年 JCR® 报告 WJG 影响因子 2.532。世界华人消化杂志® 被 Chemical Abstracts, EMBASE/Excerpta Medica 收录。2001 年中国科技期刊引证报告: 世界华人消化杂志® 影响因子 3.733, WJG 影响因子 2.920。

# 世界华人消化杂志

Shijie Huaren Xiaohua Zazhi

● 目 次 ● 2003 年 11 月 15 日 第 11 卷 第 11 期 (总第 115 期)

述 评	<p>1661 创办具有中国特色的国际先进水平的 WJG: 2004 年由月刊改为半月刊 马连生, 潘伯荣, 马景云, 徐家祚, 应协中, 王先林, 陆汉明, 夏华向, 张建中, 苏勤, 任师颜, 朱立, 朱丽虹, 吕有勇</p> <p>1665 细胞分化与食管鳞状细胞癌 孔建平, 刘芝华, 吴昊</p> <p>1670 轮状病毒致病机制研究进展 王大燕, 王健伟, 于修平, 洪涛</p>
肝 癌	<p>1674 小鼠甲胎蛋白基因的克隆真核表达载体构建及表达鉴定 田耕, 易继林</p> <p>1677 原发性肝细胞癌中 PITG 和 c-myc 基因表达的研究 金中元, 程瑞雪, 郑长黎, 郑晖</p> <p>1682 肝细胞癌变过程中 cyclin D1 的异常表达与端粒酶活性的相关分析及意义 李宝杰, 王新红, 曲波</p> <p>1686 HCC 合并阻塞性黄疸 ERCP164 例 樊彪, 潘亚敏, 沈丽, 胡冰, 吴萍, 王书智, 周岱云</p>
基础研究	<p>1690 巨噬细胞 Smad4 反义基因转移及对细胞外基质合成的抑制作用 徐新保, 冷希圣, 何振平, 梁志清</p> <p>1694 冷冻保存再灌注期间离体肝组织内氧自由基及 <math>[Ca^{2+}]_i</math> 对 p38MAPK 激活的影响 王西, 田伏洲, 汤礼军, 张晓璋</p> <p>1699 大黄素对大鼠结肠环行平滑肌细胞 <math>[Ca^{2+}]_i</math> 的影响 马涛, 齐清会, 简序, 费乃昕</p> <p>1703 大肠癌细胞可产生趋化因子 IP-10 杨春康, 陈道达, 田源, 张景辉</p> <p>1706 干扰素对野生型 p53 转染的结肠癌细胞株 SW480 的影响 张桂英, 徐美华, 谢兆霞, 何春梅</p> <p>1711 大鼠胃黏膜损伤修复时早期应答基因 c-Jun 及 c-met 的表达 姚永莉, 徐波, 宋子刚, 张万岱</p>
临床研究	<p>1715 功能性消化不良患者症状分型、胃排空功能、胃肠激素水平的相关性 唐虹卫, 黄裕新, 徐海峰, 高巍, 周润锁, 尚磊, 王庆莉, 高峰, 安晓丽</p> <p>1720 肝硬化患者血清和腹水 CA125 升高 肖文斌, 刘玉兰</p> <p>1723 <math>\alpha</math>-2b 干扰素治疗慢性乙型肝炎的前瞻性研究 熊锦华, 胡大荣, 张成平, 范公愚, 刘勇, 闻炜</p>
焦点论坛	<p>1727 胃干细胞 王天德, 展玉涛</p> <p>1730 肠道干细胞 姜佳丽, 王虹, 展玉涛</p> <p>1732 胃肠道间质瘤干细胞 王虹, 展玉涛</p> <p>1735 肝性干细胞 展玉涛, 任继萍</p> <p>1738 肝脏干细胞 展玉涛, 毕泰山</p> <p>1740 胰腺干细胞 姜佳丽, 万小平, 张敏, 展玉涛</p>
文献综述	<p>1743 乙型肝炎病毒 e 抗原阴性慢性乙型肝炎患者抗病毒治疗 董青, 成军</p> <p>1749 HGF/SF、c-met 基因信号异常与胃肠道恶性肿瘤 李宏武, 单吉贤</p> <p>1752 幽门螺杆菌对胃激素的影响 郭玉, 郭霞, 姚希贤</p> <p>1755 胃癌组织生长抑素及其受体的表达与 EGF、VEGF 的影响 李秋萍, 徐军全, 李红梅, 张利华</p> <p>1760 结、直肠癌临床病理分期系统及其临床意义 卿三华</p> <p>1764 铂佐剂机制及其纳米化前景 何萍, 吕凤林, 任建敏, 何凤慈</p> <p>1769 RNA 干扰的抗病毒效应 李中, 范学工</p> <p>1773 Peutz-Jeghers 综合征 赵喜荣, 康进春, 吕有勇</p> <p>1777 食管癌中的等位基因缺失 李洁, 刘芝华</p> <p>1782 溃疡性结肠炎发病机制及其研究进展 周琦, 林平, 潘慧, 梅林</p> <p>1787 蛋白酶激活受体-2 与胃癌疾病的研究进展 朱雄伟, 王强, 温光保, 李兆申</p>
研究快报	<p>1793 轮状病毒胃肠炎与表皮生长因子关系初步研究 吴建春, 姚英民</p> <p>1794 尿毒症患者透析前后胃肌电活动的研究 武立群, 王虹, 顾清, 张悦, 李松扬</p> <p>1796 消炎痛和幽门螺杆菌在胃溃疡致病中的相互作用研究 迟晶, 赵金满, 于继红, 傅宝玉</p> <p>1797 原发性肝癌乙型肝炎病毒 mRNA 的表达及其意义 陈晓晓, 刘颖斌, 时开同, 彭淑娟, 彭承宏, 史留斌, 沈宏伟</p> <p>1800 MDM2 基因扩增和蛋白表达与胃癌相关性的研究 孙利平, 李岩, 张宁, 姜乃佳, 付伟, 薛一雷</p> <p>1802 HBsAg 疫苗对非溶细胞性和溶细胞性细胞免疫应答的影响 熊一力, 贾彦征, 施理, 张宜俊</p>

## 研究快报

- 1804 P27kip1、CyclinE 和 CyclinA 在胃癌中的表达及意义 金顺花, 朴熙雄, 金海峰, 朴凤顺, 许强  
1807 血管紧张素 II 对大鼠 HSC 合成 PAI-I 的影响及 NO 的干预作用 张磊, 李定国, 尤汉宇, 刘清华, 宗喜华, 陆汉明

## 临床经验

- 1809 TTF1 在正常及损伤胃黏膜中的表达改变 任建林, 卢维正, 王琳, 陈建民, 施华芳, 叶震世, 吴艳环, 钟燕, 林近江, 林琛, 潘金水, 罗金燕  
1811 肝性脊髓病 8 例 王春平, 冯永毅, 苏淑慧, 李迎新, 彭晓君  
1812 直肠癌前哨淋巴结检测 102 例 魏寿江, 王树树, 赵国刚, 侯华芳  
1814 功能性消化不良患者胃排空障碍与胃肠激素的关系 何美蓉, 宋子刚, 何春容  
1816 上消化道流行病学研究 黄中平  
1818 胃液抗 Hp IgA 测定对 Hp 根除治疗效果的判断 谢勇, 吕农华, 黄德强, 陈江, 徐泽, 王崇文  
1820 原发性十二指肠癌 16 例 谢磊, 刘之武, 王志川  
1822 丙型肝炎病毒母婴传播及羊水、乳汁和唾液的作用 王占英, 牛美智, 曹学强, 李颖, 乔光彦  
1824 十二指肠癌 120 例 吴江, 邓长生  
1825 乙型肝炎病毒感染相关原发性肝癌 320 例 苏淑慧, 王春平, 李迎新, 冯永毅  
1827 胆管癌组织 p53 和血管内皮生长因子表达与血管生成的相关性研究 陈勇军, 俞亚红, 丁志强  
1830 奥曲肽治疗肠梗阻 25 例 张长青, 张荣珍, 吴伟岗, 黄贵毅  
1832 理学检查慢性胃十二指肠炎症 280 例 谭允熙, 李增芬, 谭汇泉  
1835 艾滋病患者中 HCV、HBV 及 HGV 的感染状况 骆嘉社, 桂希恩, 庄柯  
1837 胆心反射及胆心综合征的诊治 卫洪波, 汪壮流, 杨柳, 李文胜, 陈勇, 唐秋林  
1839 陕西部分农村 0-18 月婴幼儿肠道内微生物菌群状况研究 孙晓魁, 刘黎明, 郝炳华, 杨文方, 贾梅, Acheson K  
1841 糖尿病患者胆囊排空功能与胃肠激素的关系 王艳军, 徐永泉, 林艳, 李士星  
1843 慢性小肠性腹泻中的 IBS 吴杰, 邓昊, 贾贵贵, 陈时  
1844 矿区居民幽门螺杆菌感染状况及危险因素分析 雷静静, 周力, 谭玉洁, 杨斌, 刘星峰, 杜纪恩  
1848 直视微创胆道手术 52 例 姜伟青, 周建明, 陆军

## 病例报告

- 1851 分体联合手术治疗小儿原发性门静脉海绵样变 1 例 方艳华, 朱新勇, 方石岗  
1852 马内非青霉素 1 例 尹雯, 汪光强, 郑晓平, 彭国林  
1853 胰性胸膈 8 例 王平, 廖勇, 古敏, 刘子沛, 李锐鸣  
1855 胃移植术后回肠结肠并出血、梗阻 1 例报告 金红旭, 张雪峰, 王正强

## 读者来信

- 1698 徐新保  
1705 Ferenc SZALAY

## 封面故事

- 1664 复方健脾胃散 II 期临床研究方案讨论会在福州举行

## 世界华人消化杂志

## Shijie Huaren Xiaohua Zazhi

- 吴阶平 题写封面刊名  
陈可冀 题写版权刊名  
(月刊)  
创刊 1993-01-15  
改刊 1998-01-25  
出版 2003-11-15  
原名 新消化病学杂志

- 总编辑 陈可冀  
黄家骝  
黄志强  
廖介寿  
刘耕陶  
袁法强  
汤树敏  
王宝恩  
危北海  
关益超  
关成中

- 社长兼编辑 马进荣  
中文编辑 潘柏松  
王理晖  
英文编辑 朱丽红  
排版 廖少华  
校对 李天华

## 编辑 世界华人消化杂志编辑委员会

030001, 山西省太原市迎泽西大街 77 号

E-mail: wjcd@wjgnet.com

## 出版 世界胃肠病学杂志社

100023, 北京市 2345 信箱

E-mail: wjcd@wjgnet.com

http://www.wjgnet.com

电话 010185381892

传真 010185381893

印刷 北京科德印刷厂

发行 国内 北京报刊发行局

国外 中国国际图书贸易总公司

(100044, 北京 399 信箱)

订购 全国各地邮局

邮购 世界胃肠病学杂志社发行部

(100023, 北京市 2345 信箱)

电话 010185381892

传真 010185381893

2003 年版权归世界胃肠病学杂志社所有

## 本刊已被国内外

## 检索系统收录

- 美国《化学文摘(CA)》  
荷兰《医学文摘/医学文摘(EM)》  
俄罗斯《文摘杂志(PJ)》  
中国科技论文统计与分析  
中国学术期刊文摘  
中国中医药信息资源网  
中国生物医学文献光盘数据库  
《中文科技资料目录(医药卫生)》  
中国生物医学期刊目录数据库  
中国医学文摘外科学分册(英文版)  
中国医学文摘内科学分册(英文版)

## 特别声明

本刊刊登的所有文章不代表世界胃肠病学杂志社和本刊编委会的观点, 除非特别声明, 本刊如有印刷质量问题, 请向本刊编辑部联系。

ISSN 1009-3079  
CN 14-1260/R

邮发代号 82-262  
国外代号 M 4481

国内定价 每册 24.00 元 全年 288.00 元

广告经营许可证  
1401004001

www.wjgnet.com

- of intrahepatic and splanchnic collateral circulation detected with Doppler sonography. *Am J Roentgenol* 1995;165:1151-1155
- 2 Spira R, Widrich WC, Keusch KD, Jackson BT, Katzman HE, Coello AA. Bile duct varices. *Arch Surg* 1985;120:1194-1196
- 3 Thatcher BS, Sivak MV Jr, Petrini JL. Endoscopic sclerotherapy

- for bleeding esophageal Varices Secondary to extrahepatic portal vein obstruction. *Gastrointest Endosc* 1987;33:214-219
- 4 马继东, 马汝柏, 王嘉麒, 张小伦, 张玉林, 叶蓁蓁, 赵英敏, 马强. 小儿门静脉海绵样变性、门静脉高压症. *中华小儿外科杂志* 2000; 21:343-345

ISSN 1009-3079 CN 14-1260/R 2003 年版权归世界胃肠病学杂志社

• 病例报告 •

## 马内菲青霉病 1 例

尹雯, 湛先保, 邹晓平, 彭国林

尹雯, 湛先保, 邹晓平, 彭国林, 上海市长海医院消化内科 上海市 200433  
项目负责人: 湛先保, 200433, 上海市长海医院消化内科.  
zhanxianbao@hotmail.com  
电话: 021-25070582 传真: 021-55621735  
收稿日期: 2002-11-29 接受日期: 2002-12-25

### 摘要

目的: 了解马内菲青霉病的诊断与转归.

方法: 复习 1 例马内菲青霉病合并消化道出血患者病例资料, 记录该病的临床表现、诊断过程及转归.

结果: 本例马内菲青霉病患者曾被误诊为结核, 经病理切片PAS染色确诊, 虽经积极抢救, 终因消化道出血而死亡.

结论: 马内菲青霉病易被误诊, 确诊需要行真菌培养或活检病理检查, 预后凶险.

尹雯, 湛先保, 邹晓平, 彭国林. 马内菲青霉病 1 例. 世界华人消化杂志 2003; 11(11):1852-1853

<http://www.wjgnet.com/1009-3079/11/1852.asp>

### 1 病例报告

王××, 男性, 21岁, 福建平潭县农民. 因“腹痛、乏力2mo余, 黑便10d”入院. 患者自2002-07初出现阵发性全腹绞痛伴腹胀、乏力, 颜面部成批出现红色圆形疱疹, 渐扩展至颈部、前胸、后背及双上肢, 伴瘙痒, 破溃后流出清亮泡液, 创面渐溃烂, 无腹泻, 无畏寒、发热. 查B超示少量腹水, 予利尿、抗炎等治疗症状未缓解. 8mo初出现每日下午2时至夜间11时左右发热, 体温最高39.5℃, 可自行退热. 颈部淋巴结活检病理诊断为“结核”, 抗痨治疗1mo, 体温降至正常, 但腹痛、皮肤溃疡无缓解, 出现黑便, 数日后解暗红色血便, 1-2次/d, 无呕血, 予止血、支持治疗, 效果欠佳, 为进一步诊治收住入院. 查体: 营养差, 神志清, 精神萎靡, 颜面部、前胸、肩背部及双上肢可见散在皮肤溃疡, 形态不规则, 大小不等, 直径约0.5-1.5cm,

部分表面有渗出(图1), 皮肤黏膜苍白, 浅表淋巴结未触及肿大, 心肺未见异常, 腹壁柔韧, 全腹无压痛, 肝脾触诊不满意, 移动性浊音可疑阳性, 肠鸣音正常, 双下肢无指凹性水肿. 初步诊断: (1)消化道出血原因待查. (2)脓疱病. 入院后行结肠镜检查示: 回肠末端、盲肠、升结肠和横结肠黏膜充血、水肿、糜烂, 并有息肉样增生(图2), 其余结肠黏膜未见异常. 回肠末端活检标本HE染色显示黏膜炎性肉芽肿性病变(图3), PAS染色见较多腊肠样真菌细胞, 部分有分隔. 皮肤活检标本HE染色显示真皮全层散在炎性细胞浸润, 以浆细胞和淋巴细胞为主, 并见较多异噬巨核细胞, PAS染色见真皮浅层坏死处有较多孢子和腊肠样真菌细胞、部分有分隔, 部分孢子积聚于细胞内. 诊断为播散性马内菲青霉病. 经抗真菌等抗感染、止血、支持等治疗, 终因消化道出血难以控制而死亡.

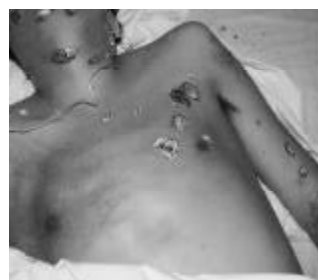

图1 马内菲青霉病患者皮肤散在皮肤溃疡, 形态不规则, 大小不等.

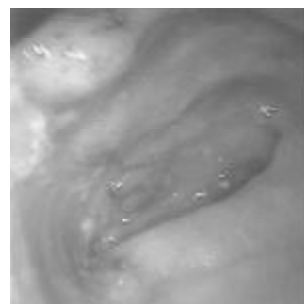


图2 马内菲青霉病患者回肠末端黏膜充血、水肿、糜烂, 并有息肉样增生.

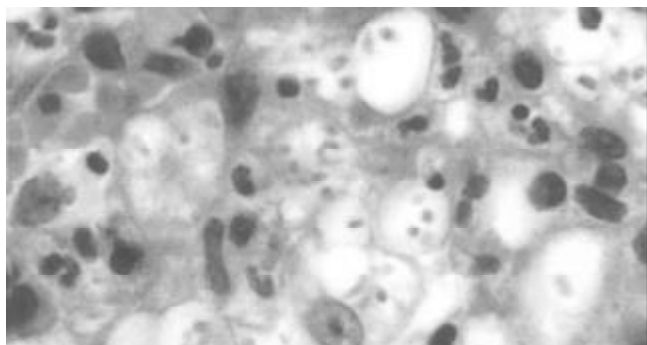


图3 马内菲青霉病患者回肠末端黏膜活检标本 HE 染色显示黏膜炎性肉芽肿性病变。

## 2 讨论

马内菲青霉病(penicilliosis marneffei)是由马内菲青霉菌(*penicillium marneffei*)感染引起的一种罕见的真菌病<sup>[1]</sup>。文献报告该病多发于在东南亚地区,迄今我国仅报告20例,主要发生于广西与越南交界处,福建等沿海地区尚鲜见病例报告。其病理特征为脓肿、溃疡、肉芽

肿。临床分为局限型和进行性播散型。局限型继发于其他疾病,其表现常被严重的原发疾病所掩盖,进行性播散型常为原发感染,可出现多脏器受损的表现,主要表现为发热、咳嗽、胸痛。胸片可呈肺炎、胸膜炎、肝脾淋巴结肿大、贫血、脓肿、皮肤损害。诊断主要根据临床表现及皮肤结节等部位活检标本直接涂片镜检或培养。培养时可发现马内菲青霉菌是呈双相型,在组织内和37℃培养时呈酵母型,镜下可见直径2.5-3 μm的圆形或椭圆形酵母细胞;在25℃培养时呈菌丝体形,镜下可见菌丝分隔,孢子为椭圆形或球形,光滑,链长而弯曲。治疗的关键是及早诊断,急性期宜选用两性霉素B。文献报告该病误诊率高,预后极差<sup>[2]</sup>。

## 3 参考文献

- 1 鲁长明, 曾凡钦, 席丽艳, 林宝珠, 谢穗生. 马内菲青霉病3例. 中华皮肤科杂志 2001;34:395
- 2 Ko CI, Hung CC, Chen MY, Hsueh PR, Hsiao CH, Wong JM. Endoscopic diagnosis of intestinal penicilliosis marneffei: report of three cases and review of the literature. *Gastrointest Endosc* 1999;50:111-114

ISSN 1009-3079 CN 14-1260/R 2003 年版权归世界胃肠病学杂志社

• 病例报告 •

# 胰性脑病 8 例

王平, 崔彦, 吉敏, 刘子沛, 李晓鸥

王平, 崔彦, 吉敏, 刘子沛, 李晓鸥, 中国人民解放军306医院肝胆外科北京市 100101

项目负责人: 王平, 100101, 北京朝阳区安翔北里9号, 中国人民解放军306医院肝胆外科. wangp@public.fhnet.cn.net

电话: 010-66356729-2012

收稿日期: 2003-03-05 接受日期: 2003-06-02

## 摘要

报告8例重症急性胰腺炎(SAP)合并胰性脑病(EP)的诊断和治疗经验。胰酶和炎症递质引起的血脑屏障破坏是发生EP的基础,治疗原发病,控制脑神经症状是治疗的主要措施。

王平, 崔彦, 吉敏, 刘子沛, 李晓鸥. 胰性脑病8例. 世界华人消化杂志 2003; 11(11):1853-1855

<http://www.wjgnet.com/1009-3079/11/1853.asp>

## 0 引言

胰性脑病(pancreatic encephalopathy, PE)是SAP的少见并发症,我们报告1985/2000所遇8例,并复习1994年以来国内可检索文献,对SAP并发EP的病理机制和临床诊治进行总结。

## 1 病例报告

本组EP 8例,男6例,女2例,年龄27-57岁,均为SAP患者。胰腺炎的病因包括胆总管结石并急性胆管炎3例、酒精性胰腺炎3例、不明原因2例。有慢性胰腺炎病史者1例,反复发作胆管炎1例。8例除有SAP的典型临床表现外,均出现弥漫性头痛及脑膜刺激症状,早期为兴奋、躁动、谵妄、定向力及自知力模糊,其中1例有明显攻击行为;后期出现意识迟钝、抽搐、以至昏迷等;症状出现时间为24-72 h。5例经手术治者,3例死亡,2例存活,另3例经非手术治疗治愈。

典型病例1,男,32岁。因胆囊结石、胆总管结石并急性胆管炎入院,予解痉、抗炎、补液支持治疗效果不佳,腹痛进行性加重,患者拒绝手术。至入院后28 h,出现表情淡漠,意识迟钝,精神异常和定向力障碍,腹部出现弥漫性腹膜炎,腹穿抽出血性腹水,化验血淀粉酶1 024 U/mL,腹水淀粉酶4 230 U/mL,遂行急诊剖腹探查、胆总管取石“T”管引流、胰床松解并持续腹腔灌洗、空肠营养造瘘术、术后继续抗炎、解痉、支持治疗,常规应用生长抑素、甲氧咪



Published by **Baishideng Publishing Group Inc**  
7901 Stoneridge Drive, Suite 501, Pleasanton,  
CA 94588, USA  
Fax: +1-925-223-8242  
Telephone: +1-925-223-8243  
E-mail: [bpgoffice@wjgnet.com](mailto:bpgoffice@wjgnet.com)  
<http://www.wjgnet.com>



ISSN 1009-3079

