

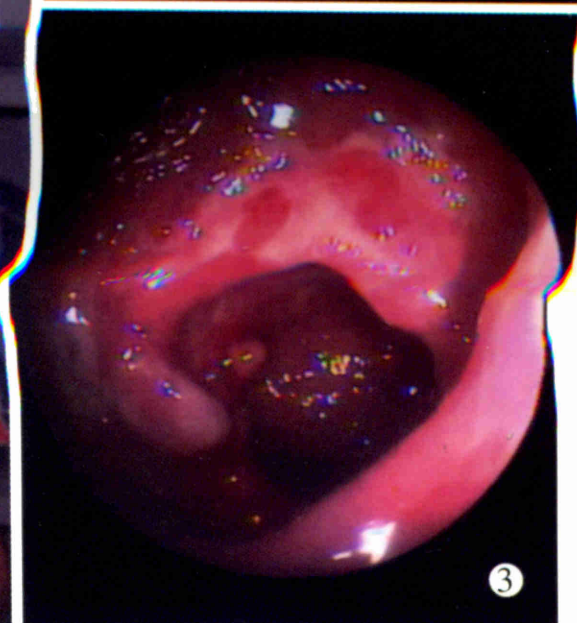
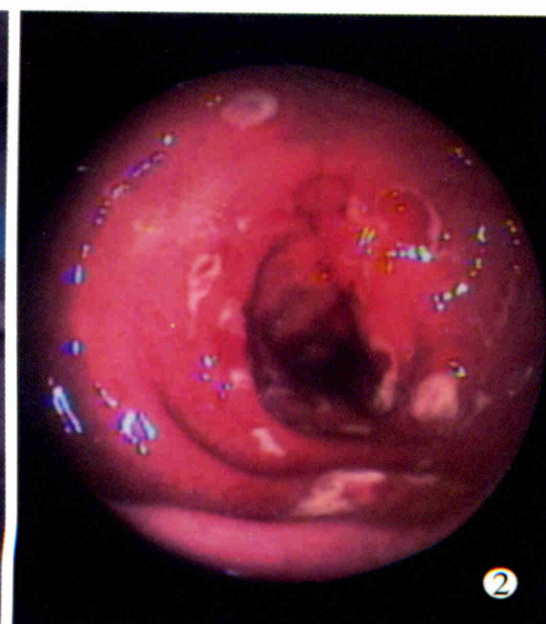
世界华人消化杂志®

**WORLD CHINESE
JOURNAL OF DIGESTOLOGY**

Shijie Huaren Xiaohua Zazhi

2003年8月15日 第11卷 第8期

(Volume 11 Number 8)



8/2003

ISSN 1009-3079



名誉总编辑

潘伯荣

总编辑

马连生

World Journal of Gastroenterology® 被 SCI® -E, Research Alert®, Current Contents® /Clinical Medicine, Journal Citation Reports® Index Medicus, MEDLINE, Chemical Abstracts, EMBASE/ Excerpta Medica 收录. 2002 年 JCR® 报告 WJG 影响因子 2.532. 世界华人消化杂志® 被 Chemical Abstracts, EMBASE/ Excerpta Medica 收录. 2001 年中国科技期刊引证报告: 世界华人消化杂志® 影响因子 3.733, WJG 影响因子 2.920.

世界华人消化杂志

Shijie Huaren Xiaohua Zazhi

● 目 次 ●

2003 年 8 月 15 日 第 11 卷 第 8 期 (总第 112 期)

述 评

- 1073 乙型肝炎病毒基因组结构与功能复杂性的新认识 成军, 董菁
1081 重视溃疡性结肠炎的诊断和个体化规范化治疗 江学良

病毒性肝炎

- 1083 乙型肝炎病毒中国流行株全基因的克隆与序列分析 成军, 董菁, 洪源, 钟彦伟, 刘妍, 王刚, 王琳
1091 乙型肝炎病毒基因组中前-S 区编码基因的界定 董菁, 成军
1097 乙型肝炎病毒基因组中前-X 编码基因的界定 董菁, 成军
1102 羧基末端截短型乙型肝炎病毒表面抗原中蛋白反式激活基因 1 的克隆化研究 刘妍, 成军, 王琳, 王建军, 陆荫英, 李克
1107 乙型肝炎病毒 X 蛋白激活基因 1 的克隆化与序列分析 刘妍, 成军, 王琳, 王建军, 陆荫英, 李克
1114 乙型肝炎病毒前-S2 蛋白结合蛋白基因 S2-29 的克隆化研究 陆荫英, 陈天艳, 成军, 梁耀东, 王琳, 刘妍, 李克, 张健, 邵清, 张玲霞
1118 酵母双杂交技术筛选鉴定乙型肝炎病毒 e 抗原结合蛋白 E-19 的研究 陆荫英, 邵清, 成军, 陈天艳, 王琳, 梁耀东, 刘妍, 张健, 李克, 张玲霞
1122 酵母双杂交技术筛选鉴定乙型肝炎病毒核心蛋白结合蛋白新基因 C-12 的研究 陆荫英, 陈天艳, 成军, 邵清, 梁耀东, 王琳, 刘妍, 张健, 李克, 张玲霞
1126 乙型肝炎病毒 X 蛋白与去唾液酸糖蛋白受体 2 突变体相互作用的研究 陆荫英, 陈天艳, 成军, 梁耀东, 王琳, 刘妍, 张健, 邵清, 李克, 张玲霞
1131 羧肽酶 N 调节乙型肝炎病毒核心启动子表达活性的研究 张忠东, 成军, 钟彦伟, 杨倩, 王业东, 董菁, 杨艳杰, 张树林
1135 丙型肝炎病毒 NS5A 基因变异与干扰素疗效的关系 张琳, 赵桂珍, 石理兰, 曹丽
1139 汉族人 IL-12b 和 IL-10 启动子区基因多态性与 HBV 感染的相关性 李永纲, 刘明旭, 王福生, 金磊, 洪卫国

基础 研 究

- 1144 肝外胆管癌组织 BAG-1 与 BAD 表达与凋亡调控的原位定量研究 闫庆国, 师建国, 黄高昇, 张传山, 李青, 胡沛臻, 王文亮
1148 牛磺酸脱氧胆酸损伤线粒体诱导 HepG2 细胞凋亡 李光明, 谢青, 周霞秋, 俞红, 郭清, 廖丹, 李定国
1152 肝硬化大鼠肝部分切除后肝细胞生长周期的调控 陈平, 李昆, 董家鸿, 韩本立
1156 苦参碱对大鼠原位肝移植冷缺血再灌注中肝窦内皮细胞损伤的影响 仇毓东, 朱新华, 史敏科, 丁义涛
1160 犬肝动脉输注阿霉素联合血液灌流的研究 张志友, 张文怡, 钱绍诚
1164 中国人金属基质蛋白酶组织抑制因子-1 基因的克隆与表达 刘双虎, 谭德明, 侯珏, 胡国龄
1168 卡托普利对肝纤维化模型鼠 MMP-2, 3 TIMP-2, 3 表达的影响 李乾, 张桂英, 李新华, 徐美华
1172 垂体后叶素和特利加压素降低门胆汁性肝硬化大鼠门静脉高压对肝组织氧分压的影响 祝建波, 邓利群, 王思元
1175 电泳法检测肝和血清中醇脱氢酶同工酶 宓庆梅, 曹鲁宁, 高春芳
1178 肝细胞生成素核受体的确定及特性 王阁, 陈东风, 胡铭, 王军, 樊丽琳, 张晓荣
1182 PD98059 对乙醛刺激的大鼠肝星状细胞增生的影响 马洪德, 蒋明德, 钟显飞, 解方为, 曾维政
1185 雌二醇对肝纤维化大鼠 I, III 型胶原及 TGF β_1 表达的影响 许君望, 龚均, 冯新利, 茆新明, 罗金燕, 董蕾, 贾皓, 徐贵平
1189 大鼠急性酒精性脂肪肝造模方法的改进 冯志强, 沈志祥, 谭诗云, 罗和生, 漆楚波, 郭洁, 李海霞
1193 丁酸钠联合穿琥宁对人大肠癌细胞 HCT-8 增生的影响 布立民, 纪欣, 韩英, 陈刚, 王志红, 孙淑红
1197 大肠癌组织胸苷磷酸化酶 / 血小板衍生内皮细胞生长因子的表达及意义 余细球, 邓长生, 朱尤庆, 程芳洲
1200 多粘菌素 B 及其模拟肽体外抗内毒素的实验研究 万志红, 王宇明, 刘国栋
1203 肥大细胞在胃嗜酸性肉芽肿发病中的作用 高振军, 罗和生, 操寄望, 余保平, 宋刘来

临床研究	1207 鱼腥草治疗初发型溃疡性结肠炎的临床研究 江学良, 权启镇, 孙自勤, 王要军, 尚瑞莲, 齐凤 1211 奥沙拉秦钠治疗慢性反复发作型溃疡性结肠炎随机对照研究 江学良, 权启镇, 孙自勤, 王要军, 尚瑞莲, 齐凤 1214 抗栓灵含片治疗伴有血小板活化的难治性溃疡性结肠炎 江学良, 权启镇, 孙自勤, 王要军, 尚瑞莲, 齐凤 1219 胃癌前病变演变过程中凋亡相关蛋白和PCNA的表达意义 伍银桥, 王孟薇, 吴本俨, 尤纬缔, 祝庆孚 1223 汉防己甲素抑制肝癌细胞增生的作用 荆绪斌, 李涛, 杨绮华, 郭光华, 胡辉, 陈素钻 1227 美蓝染色放大电子结肠镜观察结肠息肉与组织病理学的关系 苏鲁, 潘洪珍, 翁敬飏, 徐艺华, 陈芳, 洪梅燕 1230 肝硬化患者血浆胃动素、胆囊收缩素、生长抑素及其胃电的改变 张蓉, 闻勤生, 黄裕新, 赵海峰, 田力 1234 肠易激综合征 402 例发病时间分布及症状特征 许小幸, 李定国, 宋光辉, 周惠清, 刘清华
焦点论坛	1237 乙型肝炎病毒基因组结构与功能复杂性的研究进展 成军 1238 准种是乙型肝炎病毒存在的基本方式 成军, 董菁, 刘妍, 王琳, 钟彦伟, 王刚 1240 乙型肝炎病毒 X 基因启动子结构及调节研究 邵清, 成军, 白雪帆 1242 乙型肝炎病毒核心蛋白结合蛋白的研究 梁耀东, 成军, 陆荫英, 吴君, 程明亮 1245 羧基末端截短型乙型肝炎病毒表面抗原中蛋白反式激活作用的研究 成军, 刘妍, 洪源, 王建军, 杨倩 1248 乙型肝炎病毒 X 蛋白反式激活作用的研究 杨倩, 刘妍, 成军, 王建军, 洪源, 张树林 1250 乙型和丙型肝炎病毒蛋白对于细胞周期素 A 的调节研究 成军, 刘妍, 王琳, 钟彦伟, 王刚 1255 乙型和丙型肝炎病毒对细胞周期素及细胞周期素依赖性蛋白激酶的调节 成军, 刘妍, 洪源, 王建军, 杨倩 1258 乙型和丙型肝炎病毒对 MAPKK 信号转导的影响 张忠东, 成军, 钟彦伟, 张树林 1261 乙型和丙型肝炎病毒蛋白对蛋白酪氨酸激酶信号转导的影响 张忠东, 成军, 钟彦伟, 张树林 1264 RNA 干扰与抗肝炎病毒治疗前景的研究 成军, 刘妍, 王琳, 钟彦伟, 王刚
临床经验	1222 一氧化碳中毒伴筋膜间隙综合征的综合治疗 邹淑杭, 马丽萍, 金镇勋, 贺红, 王一玲, 李冰 1267 胃黏膜相关淋巴组织淋巴瘤 21 例 樊丽琳, 陈东风
病例报告	1143 成人不典型郎格罕组织细胞增生症 1 例 王巍峰, 黄启阳, 王志强, 杨云生 1147 慢性酒精性肝损伤致 Gilbert 综合征样改变 1 例 张文瑾, 王晓峰, 赵景民 1192 小肠血管结构不良 2 例 冯瑞娥, 赵大春, 陈杰
消息	1080 欢迎订阅 2003 年度世界华人消化杂志 1090 欢迎订阅 2003 年度 World Journal of Gastroenterology® 1130 世界华人消化杂志获得 2001 年度百种中国杰出学术期刊 1155 世界胃肠病学杂志英文版获得 2003-2004 年国家自然科学基金重点学术期刊专项基金资助 1226 WJG 搭建我国消化学基础和临床研究惟一国际交流的平台
封面故事	1138 溃疡性结肠炎的基础和临床研究

世界华人消化杂志

Shijie Huaren Xiaohua Zazhi

吴阶平 题写封面刊名
陈可冀 题写版权刊名
(月刊)

创刊 1993-01-15
改刊 1998-01-25
出版 2003-08-15
原刊名 新消化病学杂志

总顾问 陈可冀
黄象谦
黄志强
黎介寿
刘耕陶
裘法祖
汤钊猷
王宝恩
危北海
吴孟超
吴咸中

社长总编辑 马连生
中文编辑 潘伯荣
王瑾晖
英文编辑 朱丽虹
排版 李少华
校对 李天华

张金哲
张学庸
赵东海
周殿元

编辑 世界华人消化杂志编辑委员会
030001, 山西省太原市双塔西街 77 号
E-mail:wcjd@wjgnet.com

出版 世界胃肠病学杂志社
100023, 北京市 2345 信箱
E-mail: wcjd @ wjgnet.com
http://www.wjgnet.com
电话 (010)85381892
传真 (010)85381893

印刷 北京科信印刷厂

发行 国内 北京报刊发行局
国外 中国国际图书贸易总公司
(100044, 北京 399 信箱)

订购 全国各地邮电局

邮购 世界胃肠病学杂志社发行部
(100023, 北京市 2345 信箱)
电话:(010)85381892
传真:(010)85381893

2003 年版权归世界胃肠病学杂志社所有

本刊已被国内外
检索系统收录

美国《化学文摘(CA)》
荷兰《医学文摘库/医学文摘(EM)》
俄罗斯《文摘杂志(PJ)》
中国科技论文统计与分析
中国学术期刊文摘
中国中医药信息服务网
中国生物医学文献光盘数据库
《中文科技资料目录(医药卫生)》
中国生物医学期刊目次数据库
中国医学文摘外科学分册(英文版)
中国医学文摘内科学分册(英文版)

特别声明
本刊刊出的所有文章不代表世界胃肠病学杂志社和本刊编委会的观点, 除非特别声明. 本刊如有印装质量问题, 请向本刊编辑部调换.

ISSN 1009-3079
CN 14-1260/R

邮发代号 82-262

国外代号 M 4481

国内定价 每期 24.00 元 全年 288.00 元

广告经营 14010040

50

www.wjgnet.com

卡托普利对肝纤维化模型鼠 MMP-2, 3 TIMP-2, 3 表达的影响

李 乾, 张桂英, 李新华, 徐美华

李乾, 张桂英, 李新华, 徐美华, 中南大学湘雅医院消化内科 湖南省长沙市 410008
湖南省卫生厅课题, No.Y 02-008
项目负责人: 张桂英, 410008, 湖南省长沙市湘雅路 141 号, 中南大学湘雅医院消化内科. liqian0816@hotmail.com
电话: 0731-4327249
收稿日期: 2002-11-19 接受日期: 2002-12-07

Effects of captopril on expression of MMP-2, 3 and TIMP-2, 3 in rat hepatic fibrosis

Qian Li, Gui-Ying Zhang, Xin-Hua Li, Mei-Hua Xu

Qian Li, Gui-Ying Zhang, Xin-Hua Li, Mei-Hua Xu, Department of Digestion, Xiangya Hospital, Central South University, Changsha 410008, Hunan Province, China
Correspondence to: Dr. Gui-Ying Zhang, Department of Digestion, Xiangya Hospital, Central South University, 141 Xiangya Road, Changsha 410008, Hunan Province, China. liqian0816@hotmail.com
Received: 2002-11-19 Accepted: 2002-12-07

Abstract

AIM: To investigate the effects of captopril on the expression of MMP-2,3 and TIMP-2, 3 in rat hepatic fibrosis.

METHODS: Forty healthy Wistar rats were randomly divided into five groups: normal control group, experiment group A, experiment group B, captopril-prevention group, captopril-treatment group. Hepatic fibrosis models were induced in the latter 4 groups by a combination of several factors. Liver sections were stained by hematoxylin-eosin and Van Gieson to evaluate the degree of inflammation and hepatic fibrosis. Expression of MMP-2, 3 and TIMP-2, 3 in liver were assayed by immunohistochemistry.

RESULTS: There was significant difference between captopril-prevention group (1.33 ± 0.52) and experimental group A (2.17 ± 0.75) on histologic assessment of hepatic fibrosis, and between captopril-treated group (1.67 ± 0.82) and experimental group B (2.86 ± 0.69) ($P < 0.05$). The ratios of positive expression area of MMP-2 in captopril-prevention group and captopril-treatment group ($4.43 \pm 0.25\%$ and $3.21 \pm 0.16\%$, respectively) was smaller than in experimental group A and B ($8.20 \pm 0.24\%$ and $5.67 \pm 0.32\%$, respectively), ($P < 0.01$). Expression of MMP-3 in experimental group A and experimental group B ($1.54 \pm 0.36\%$ and $3.69 \pm 0.27\%$, respectively) was weaker than in captopril-prevention group and captopril-treated group ($4.25 \pm 0.37\%$ and $10.75 \pm 1.69\%$, respectively) ($P < 0.01$). Expression of TIMP-2 in captopril-prevention group ($2.16 \pm 0.17\%$) was weaker than in experimental group A ($3.61 \pm 0.46\%$) ($P < 0.01$); but TIMP-2 in captopril-treatment group ($7.87 \pm 0.59\%$) was stronger than in experimental group B ($6.68 \pm 0.52\%$) ($P < 0.01$).

Expression of TIMP-3 in captopril-prevention group and captopril-treatment group ($3.06 \pm 0.28\%$ and $5.35 \pm 0.34\%$, respectively) was weaker than in experimental group A and experimental group B ($4.13 \pm 0.29\%$ and $8.54 \pm 0.45\%$, respectively) ($P < 0.01$).

CONCLUSION: Captopril could suppress expression of MMP-2, TIMP-3, and enhance the expression of MMP-3, which might be related with its anti-hepatic fibrosis activity.

Li Q, Zhang GY, Li XH, Xu MH. Effects of captopril on expression of MMP-2,3 and TIMP-2,3 in rat hepatic fibrosis. Shijie Huaren Xiaohua Zazhi 2003;11(8):1168-1171

摘要

目的: 探讨卡托普利抗大鼠肝纤维化的作用及对 MMP-2, MMP-3, TIMP-2, TIMP-3 的表达影响。

方法: Wistar 大鼠 40 只随机分为正常对照组, 实验对照组 A、B, 卡托普利预防组、治疗组, 采用混合损害因素构建肝纤维化模型。行 HE 和 VG 染色, 判断炎症和肝纤维化程度。免疫组化检测 MMP-2, MMP-3, TIMP-2, TIMP-3 的表达。

结果: 实验对照组 A 平均肝纤维化积分值为 2.17 ± 0.75 、卡托普利预防组为 1.33 ± 0.52 ; 实验对照组 B 为 2.86 ± 0.69 、卡托普利治疗组为 1.67 ± 0.82 , 二者比较均 $P < 0.05$ 。实验对照组 A、卡托普利预防组的 MMP-2 阳性反应面积比分别为 $8.20 \pm 0.24\%$, $4.43 \pm 0.25\%$, 实验对照组 B、治疗组分别为 $5.67 \pm 0.32\%$, $3.21 \pm 0.16\%$, 二者比较均 $P < 0.01$; 实验对照组 A、卡托普利预防组 MMP-3 阳性反应面积比分别为 $1.54 \pm 0.36\%$, $4.25 \pm 0.37\%$, 实验对照组 B、治疗组分别为 $3.69 \pm 0.27\%$, $10.75 \pm 1.69\%$, 二者比较均 $P < 0.01$; 实验对照组 A、卡托普利预防组 TIMP-2 阳性反应面积比分别为 $3.61 \pm 0.46\%$, $2.16 \pm 0.17\%$, 实验对照组 B、治疗组分别为 $6.68 \pm 0.52\%$, $7.87 \pm 0.59\%$, 二者比较均 $P < 0.01$; 实验对照组 A、卡托普利预防组 TIMP-3 阳性反应面积比分别为 $4.13 \pm 0.29\%$, $3.06 \pm 0.28\%$, 实验对照组 B、治疗组分别为 $8.54 \pm 0.45\%$, $5.35 \pm 0.34\%$, 二者比较均 $P < 0.01$ 。

结论: 卡托普利可抑制 MMP-2, TIMP-3 蛋白表达, 增强 MMP-3 蛋白表达, 可能是其抗纤维化作用的机制之一。

李乾, 张桂英, 李新华, 徐美华. 卡托普利对肝纤维化模型鼠 MMP-2, 3 TIMP-2, 3 表达的影响. 世界华人消化杂志 2003;11(8):1168-1171

<http://www.wjgnet.com/1009-3079/11/1168.asp>

0 引言

肝纤维化是一种或几种病因反复作用于肝脏, 组织发生修复反应导致细胞外基质(ECM)合成、降解与沉积平衡混乱而引起的病理过程, 其主要特征是 ECM 在肝脏的过度沉积. 卡托普利是一种血管紧张素转化酶抑制剂(ACEI), 能够抑制血管紧张素 I 向血管紧张素 II 的转化, 早期主要用于抗高血压治疗, 在临床使用过程中逐渐发现其能够逆转心脏、肾脏、肝脏的纤维化^[1-5]. 但 ACEI 通过哪些环节起作用? 是否与 ECM 合成与降解过程中起主要作用的基质金属蛋白酶(MMPs)和基质金属蛋白酶组织抑制物(TIMPs)有关? 目前国内外未见报道. 我们通过 ACEI 处理大鼠肝纤维化模型, 检测肝脏组织中与肝纤维化密切相关的 MMP-2, MMP-3, TIMP-2 和 TIMP-3 的表达变化, 探讨 ACEI 抗大鼠肝纤维化的可能作用机制.

1 材料和方法

1.1 材料 同一品系清洁级健康 Wistar 大白鼠 40 只, 雌雄各半, 质量(180 ± 45) g 及普通饲料均由中南大学湘雅医学院实验动物学部提供; 卡托普利片, 江苏常州制药厂; 无水酒精, CCl₄ 购自湖南师范大学生化试剂厂; 高脂饲料由 850 g/kg 普通饲料加 150 g/kg 的猪油组成.

1.2 方法 大鼠实验前自由喂养 1 wk, 按雌雄随机分为 5 组: (1)正常对照组 (C) 6 只: 正常普通饮食饮水; (2)实验对照组 A(Ea) 9 只: 均予高脂饮食, 以无水乙醇每天给大鼠 10 g/Kg 加入饮水中代替饮水; 实验第 1 天予 400 mL/L CCl₄ 菜籽油皮下注射 4 mL/kg 体重, 以后皮下注射 3 mL/kg, 1 次 /wk; 生理盐水 2 mL 灌胃 1 次 /d, 共 6 wk; (3)实验对照组 B (Eb) 9 只: 造模条件同实验对照组 A, 共 12 wk; (4)卡托普利预防组(P) 8 只: 造模条件同实验对照组, 造模开始即每天给予卡托普利按 100 mg/kg (溶于 2 mL 稀释液中)灌胃, 1 次 /d, 共 6 wk; (5)卡托普利治疗组(T) 8 只: 造模条件同实验对照组, 造模 12 wk, 从第 7 周起给予卡托普利, 给药剂量, 方法均同卡托普利预防组至造模结束. 动物均在 20 °C 左右环境温度, 明暗各 12 h 的清洁动物实验室内饲养. 冰冻切片分别予以 HE 和 van Gieson (VG) 染色. 按肝纤维结缔组织增生程度将肝纤维化分为 0-4 级^[6]: 0 级: 无肝纤维化; 1 级: 纤维结缔组织增生仅局限于汇管区或有汇管区扩大, 有向小叶发展倾向; 2 级: 纤维组织增生进入肝小叶 2/3 及有 1 级同样的改变; 3 级: 纤维组织进入肝小叶中央静脉周围; 4 级: 纤维组织在全小叶呈多处弥漫性增生, 有假小叶形成, 并有 3 级同样改变. MMP-2, MMP-3, TIMP-2, TIMP-3 的免疫组化测定按试剂盒说明操作. 结果用彩色病理图像分析仪分析: 阳性产物主要位于胞质, 阳性判断标准为该位置出现棕黄色颗粒并测阳性反应面积比, 每张切片选取四周及中央 5 个区域, 均取该区域中阳性反应

最多的视野 20 倍物镜下测定阳性反应面积比(阳性面积 / 肝组织面积 $\times 100\%$), 取平均值^[7].

统计学处理 计量资料以 $\bar{x} \pm s$ 表示, 运用统计软件 SPSS10.0 进行方差齐性检验, 并在此基础上进行方差分析, 以 $P < 0.05$ 为差异具有显著性.

2 结果

2.1 大鼠肝纤维化组织学分级 正常对照组大鼠 VG 胶原染色仅见少许纤细纤维分布于血管壁; 实验对照组大鼠 VG 胶原染色见汇管区大量胶原纤维和网状纤维沉积, 相互连接形成纤维间隔, 小部分重新分割肝小叶形成假小叶; 卡托普利预防组、治疗组大鼠 VG 胶原染色仅于汇管区可见轻度增生的胶原纤维和网状纤维及纤维间隔吸收后的残留. 按纤维化分级标准, 卡托普利预防组 1.33 ± 0.52 、治疗组 1.67 ± 0.82 平均纤维化积分分别与实验对照组 A 2.17 ± 0.75 , B 2.86 ± 0.69 比较降低 $P < 0.05$ (图 1, 2).

2.2 大鼠肝组织 MMP-2, TIMP-2, MMP-3, TIMP-3 的表达 正常对照组 MMP-2, TIMP-2, MMP-3, TIMP-3 的阳性表达极少; 实验对照组 A、对照组 B、卡托普利预防组、治疗组的 MMP-2, MMP-3 阳性表达均增加, 主要分布于血管内皮细胞、窦周内皮细胞及肝星状细胞的胞质中; 其中实验对照组 B 的 MMP-2 阳性表达低于对照组 A, 卡托普利预防组、治疗组的 MMP-2 阳性表达均低于对应的实验对照组 A、对照组 B; 实验对照组 B 的 MMP-3 阳性表达高于对照组 A, 卡托普利预防组、治疗组 MMP-3 阳性表达分别高于实验对照组 A、对照组 B. 实验对照组 A、对照组 B、卡托普利预防组、治疗组 TIMP-2、TIMP-3 阳性表达均增加, 主要分布于窦周内皮细胞及肝星状细胞胞质中; 其中实验对照组 B 的 TIMP-2 阳性表达高于对照组 A, 卡托普利预防组 TIMP-2 阳性表达低于对照组 A, 而卡托普利治疗组阳性表达高于对照组 B; 实验对照组 B 的 TIMP-3 阳性表达高于 A, 卡托普利预防组、治疗组 TIMP-3 阳性表达分别低于对应实验对照组 A、对照组 B (表 1, 图 3, 4).

表 1 大鼠肝组织 MMP-2, MMP-3, TIMP-2, TIMP-3 的阳性表达面积比($\bar{x} \pm s$)

分组	MMP-2	TIMP-2	MMP-3	TIMP-3
C	0.17 ± 0.05	0.13 ± 0.05	0.21 ± 0.08	0.18 ± 0.06
Ea	8.20 ± 0.24	3.61 ± 0.46	1.54 ± 0.36	4.13 ± 0.29
P	4.43 ± 0.25^b	2.16 ± 0.17^b	4.25 ± 0.37^b	3.06 ± 0.28^b
Eb	5.67 ± 0.32^b	6.68 ± 0.52^b	3.69 ± 0.27^b	8.54 ± 0.45^b
T	3.21 ± 0.16^d	7.87 ± 0.59^d	10.75 ± 1.69^d	5.35 ± 0.34^d

^b $P < 0.01$ vs Ea; ^d $P < 0.01$ vs Eb.

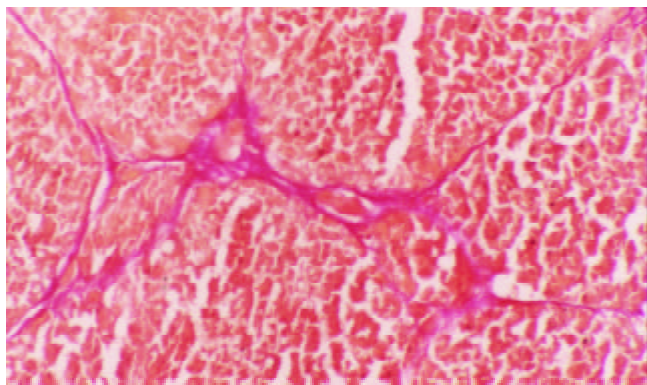


图1 Eb组大鼠肝组织VG染色 $\times 100$.

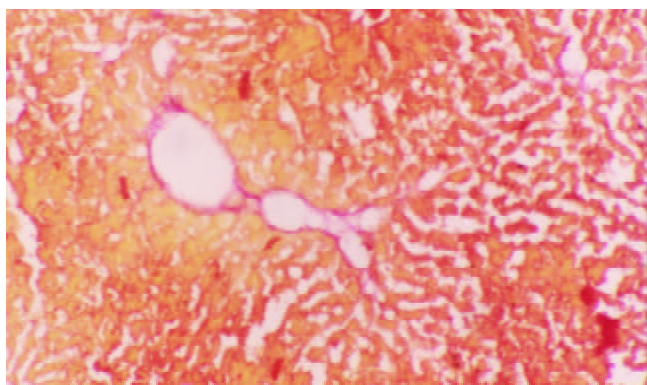


图2 T组大鼠肝组织VG染色 $\times 100$.

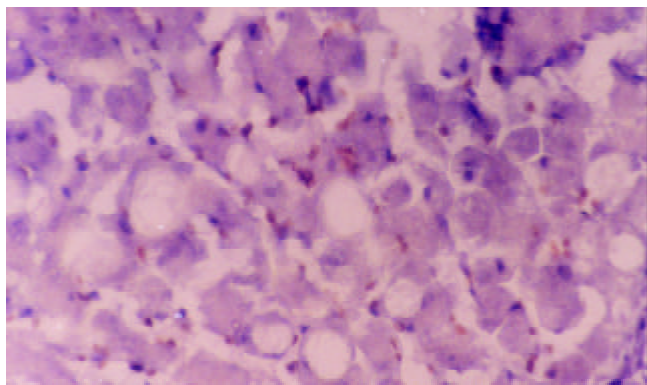


图3 Eb组大鼠肝组织MMP-3表达 $\times 400$.

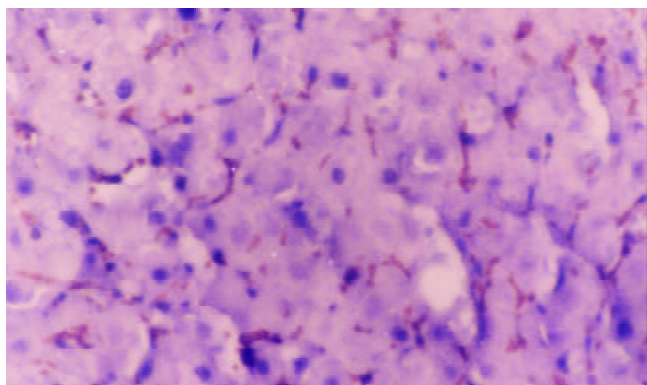


图4 T组大鼠肝组织MMP-3表达 $\times 400$.

3 讨论

Ang II在心、肾纤维化形成过程中的作用已得到证实^[8, 9],

如环孢素引起的肾小管间质纤维化可被ACEI所减轻^[10]; 同样, ACEI可减轻梗阻性肾病大鼠的IV型胶原的表达和间质的沉积^[11-13]. 有研究证实心、肾间质纤维母细胞和HSC均表达AT₁受体^[14-16]. 早期在体研究也表明血管紧张素II可以通过AT₁受体增加心肌成纤维细胞的I, III型胶原, 前胶原 α_1 和纤维连接素的mRNA表达水平^[10]. 近期国内外有研究表明ACEI类及血管紧张素II受体拮抗剂亦具有抗肝纤维化作用, 但均是在肝纤维化形成前即予以药物处理^[17, 18]. Ohishi et al^[3]用lisinopril预处理CCL₄诱导的肝纤维化实验, 能减缓肝纤维化的发生, 并发现血管紧张素II能上调前胶原 α_1 和TGF- β_1 的mRNA表达水平. 从临床应用角度看, 治疗肝纤维化有效的药物应该能阻止已形成的肝纤维化的进一步发展、甚至逆转肝纤维化. 本实验中无论是预防组抑或治疗组在肝细胞坏死, 脂肪变性, 炎性细胞浸润、胶原纤维增生等病理组织学方面, 及按纤维化分级标准所得到的平均纤维化积分方面均较相应实验对照组明显改善, 在治疗组甚至可见到纤维间隔吸收后的残留痕迹, 结果显示卡托普利不仅可以预防肝纤维化的发生, 而且可以逆转肝纤维化. 提示血管紧张素II可能是肝纤维化发生、发展的重要递质, 使用卡托普利能够阻止肝纤维化的发生、发展, 甚至逆转肝纤维化.

Benyon et al发现离体HSC受损早期短暂表达MMP-3^[16, 18], MMP-13和PA, 呈现基质降解相. 在大鼠和人类慢性肝病, 均存在MMP-1下调和MMP-2, MMP-9上调, 导致基底膜胶原降解增加, 间质胶原降解减少^[19-23]. Ninomiya et al用干扰素治疗慢性丙型肝炎后肝纤维化患者^[24, 25], 发现有纤维化逆转的患者血清MMP-1/TIMP-1比值增加, 而非干扰素治疗组血清MMP-1/TIMP-1比值下降; Rooprai et al^[26]在肿瘤研究中也发现卡托普利能降低MMP-2蛋白和基因的表达水平. 我们发现MMP-2在肝纤维化早期表达明显, 而MMP-3的表达随着肝纤维化的进展逐渐增加, 同时卡托普利预防组、治疗组的MMP-2表达明显低于相应实验对照组, MMP-3的表达高于相应实验对照组. 在肝纤维化过程中MMP-2与MMP-3表达的不一致, 提示不同的MMPs对纤维化的形成作用不同. 卡托普利能够抑制降解基底膜胶原的明胶酶MMP-2的表达, 而增加降解间质胶原的MMP-3的表达, 从而阻止了构架肝小叶的正常胶原的破坏, 促进了异常沉积的胶原降解.

我们发现随纤维化进展, TIMP-2, TIMP-3表达均增强, 卡托普利可明显抑制TIMP-3表达, 而对TIMP-2表达无抑制作用. 近年来研究发现激活pro-MMP-2不仅需要MT1-MMP, 还需要低浓度的TIMP-2的碳端结合pro-MMP-2的血红素蛋白区, 使pro-MMP-2接近活化的MT1-MMP, 而高浓度TIMP-2则抑制pro-MMP-2的活化^[27-30]. 这提示TIMP-2对MMP-2的调节可能具有双向作用.

4 参考文献

- 1 Li-Saw-Hee FL, Beevers DG, Lip GY. Effect of antihypertensive therapy using enalapril or losartan on haemostatic markers in essential hypertension: a pilot prospective randomised double-blind parallel group trial. *Int J Cardiol* 2001;78:241-246
- 2 Zaoui P, Cantin JF, Alimardani-Bessette M, Monier F, Halimi S, Morel F, Cordonnier D. Role of metalloproteinases and inhibitors in the occurrence and progression of diabetic renal lesions. *Diabetes Metab* 2000;26(Suppl 4):25-29
- 3 Ohishi T, Saito H, Tsusaka K, Toda K, Inagaki H, Hamada Y, Kumagai N, Atsukawa K, Ishii H. Anti-fibrogenic effect of an angiotensin converting enzyme inhibitor on chronic carbon tetrachloride-induced hepatic fibrosis in rats. *Hepatol Res* 2001;21:147-158
- 4 Jonsson JR, Clouston AD, Ando Y, Kelemen LI, Horn MJ, Adamson MD, Purdie DM, Powell EE. Angiotensin-converting enzyme inhibition attenuates the progression of rat hepatic fibrosis. *Gastroenterology* 2001;121:148-155
- 5 Ma L, Fogo AB. Role of angiotensin II in glomerular injury. *Semin Nephrol* 2001;21:544-553
- 6 Ishak KG. Pathologic features of chronic hepatitis. A review and update. *Am J Clin Pathol* 2000;113:40-55
- 7 Lu X, Wang B, Xie Y, Liu C, Fu B. Dynamic change and expression of matrix metalloproteinase-2, -9 in alcoholic liver disease in rats. *Zhonghua Ganzangbing Zazhi* 2001;9:268-270
- 8 Leehey DJ, Singh AK, Alavi N, Singh R. Role of angiotensin II in diabetic nephropathy. *Kidney Int Suppl* 2000;77:S93-98
- 9 Goineau S, Nisse-Durgeat S, Pape D, Guillo P, Ramee MP, Bellissant E. Systemic and regional hemodynamic and cardiac remodeling effects of candesartan in dilated cardiomyopathic hamsters with advanced congestive heart failure. *J Cardiovasc Pharmacol* 2002;40:189-200
- 10 Asai T, Nakatani T, Yamanaka S, Tamada S, Kishimoto T, Tashiro K, Nakao T, Okamura M, Kim S, Iwao H, Miura K. Magnesium supplementation prevents experimental chronic cyclosporine a nephrotoxicity via renin-angiotensin system independent mechanism. *Transplantation* 2002;74:784-791
- 11 Border WA, Noble N. Maximizing hemodynamic-independent effects of angiotensin II antagonists in fibrotic diseases. *Semin Nephrol* 2001;21:563-572
- 12 Hsieh MC, Lin SR, Hsieh TJ, Hsu CH, Chen HC, Shin SJ, Tsai JH. Increased frequency of angiotensin-converting enzyme DD genotype in patients with type 2 diabetes in Taiwan. *Nephrol Dial Transplant* 2000;15:1008-1013
- 13 Nakatani T, Asai T. Non-immunologic factor: immunosuppressive drug-induced nephrotoxicity. *Hinyokika Kiyo* 2002;48:699-705
- 14 Richer C, Fornes P, Domergue V, De Gasparo M, Giudicelli JF. Combined angiotensin II AT1-receptor blockade and angiotensin I-converting enzyme inhibition on survival and cardiac remodeling in chronic heart failure in rats. *J Card Fail* 2001;7:269-276
- 15 Zhou A, Yu L, Li J, Zhang J, Wang H. Renal protective effects of blocking the intrarenal renin-angiotensin system: angiotensin II type I receptor antagonist compared with angiotensin-converting enzyme inhibitor. *Hypertens Res* 2000;23:391-397
- 16 Benyon RC, Arthur MJ. Extracellular matrix degradation and the role of hepatic stellate cells. *Semin Liver Dis* 2001;21:373-384
- 17 Paizis G, Gilbert RE, Cooper ME, Murthi P, Schembri JM, Wu LL, Rumble JR, Kelly DJ, Tikellis C, Cox A, Smallwood RA, Angus PW. Effect of angiotensin II type 1 receptor blockade on experimental hepatic fibrogenesis. *J Hepatol* 2001;35:376-385
- 18 Yoshiji H, Kuriyama S, Yoshii J, Ikenaka Y, Noguchi R, Nakatani T, Tsujinoue H, Fukui H. Angiotensin-II type 1 receptor interaction is a major regulator for liver fibrosis development in rats. *Hepatology* 2001;34:745-750
- 19 Lijnen HR. Matrix metalloproteinases and cellular fibrinolytic activity. *Biochemistry (Mosc)* 2002;67:92-98
- 20 Olasso E, Ikeda K, Eng FJ, Xu L, Wang LH, Lin HC, Friedman SL. DDR2 receptor promotes MMP-2-mediated proliferation and invasion by hepatic stellate cells. *J Clin Invest* 2001;108:1369-1378
- 21 Kim TH, Mars WM, Stolz DB, Michalopoulos GK. Expression and activation of pro-MMP-2 and pro-MMP-9 during rat liver regeneration. *Hepatology* 2000;31:75-82
- 22 Chen PS, Zhai WR, Zhou XM, Zhang JS, Zhang Y, Ling YQ. Effects of different causes on the expression of matrix metalloproteinase 2 in hepatic stellate cells. *Zhonghua Gan zangbing Zazhi* 2002;10:279
- 23 Filanti C, Dickson GR, Di Martino D, Ulivi V, Sanguineti C, Romano P, Palermo C, Manduca P. The expression of metalloproteinase-2, -9, and -14 and of tissue inhibitors-1 and -2 is developmentally modulated during osteogenesis in vitro, the mature osteoblastic phenotype expressing metalloproteinase-14. *J Bone Miner Res* 2000;15:2154-2168
- 24 Ninomiya T, Yoon S, Nagano H, Kumon Y, Seo Y, Kasuga M, Yano Y, Nakajima M, Hayashi Y. Significance of serum matrix metalloproteinases and their inhibitors on the antifibrogenetic effect of interferon-alfa in chronic hepatitis C patients. *Intervirology* 2001;44:227-231
- 25 黄宇琦, 王宇, 高毅, 魏银燕, 李朝龙, 杨继霞. A - 干扰素对大鼠肝纤维化间质胶原酶基因表达的调控. *世界华人消化杂志* 2000;8:579-580
- 26 Rooprai HK, Kandaneeratchi A, Maidment SL, Christidou M, Trillo-Pazos G, Dexter DT, Rucklidge GJ, Widmer W, Pilkington GJ. Evaluation of the effects of swainsonine, captopril, tangeretin and nobiletin on the biological behaviour of brain tumour cells in vitro. *Neuropathol Appl Neurobiol* 2001;27:29-39
- 27 Han YP, Tuan TL, Wu H, Hughes M, Garner WL. TNF-alpha stimulates activation of pro-MMP2 in human skin through NF-(kappa)B mediated induction of MT1-MMP. *J Cell Sci* 2001;114:131-139
- 28 Maquoui E, Frankenne F, Noel A, Krell HW, Grams F, Foidart JM. Type IV collagen induces matrix metalloproteinase 2 activation in HT1080 fibrosarcoma cells. *Exp Cell Res* 2000;261:348-359
- 29 Fleischmajer R, Kuroda K, Hazan R, Gordon RE, Lebowitz MG, Sapadin AN, Unda F, Iehara N, Yamada Y. Basement membrane alterations in psoriasis are accompanied by epidermal overexpression of MMP-2 and its inhibitor TIMP-2. *J Invest Dermatol* 2000;115:771-777
- 30 Toth M, Bernardo MM, Gervasi DC, Soloway PD, Wang Z, Bigg HF, Overall CM, DeClerck YA, Tschesche H, Cher ML, Brown S, Mobashery S, Fridman R. Tissue inhibitor of metalloproteinase (TIMP)-2 acts synergistically with synthetic matrix metalloproteinase (MMP) inhibitors but not with TIMP-4 to enhance the (Membrane type 1)-MMP-dependent activation of pro-MMP-2. *J Biol Chem* 2000;275:41415-41423



Published by **Baishideng Publishing Group Inc**
7901 Stoneridge Drive, Suite 501, Pleasanton,
CA 94588, USA
Fax: +1-925-223-8242
Telephone: +1-925-223-8243
E-mail: bpgoffice@wjgnet.com
<http://www.wjgnet.com>



ISSN 1009-3079

