

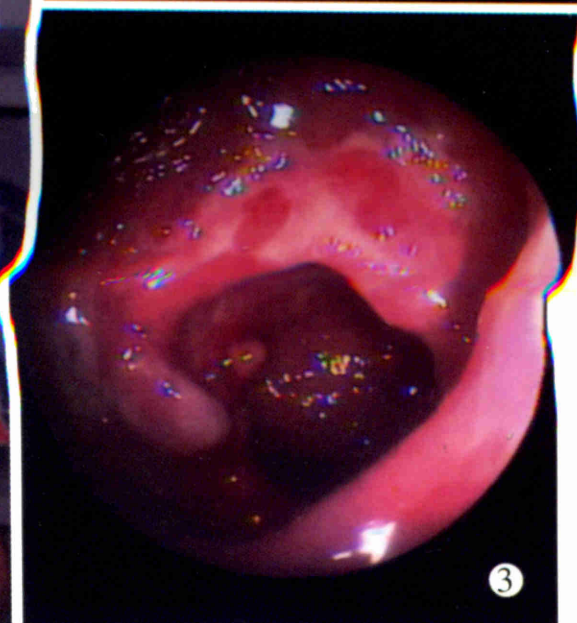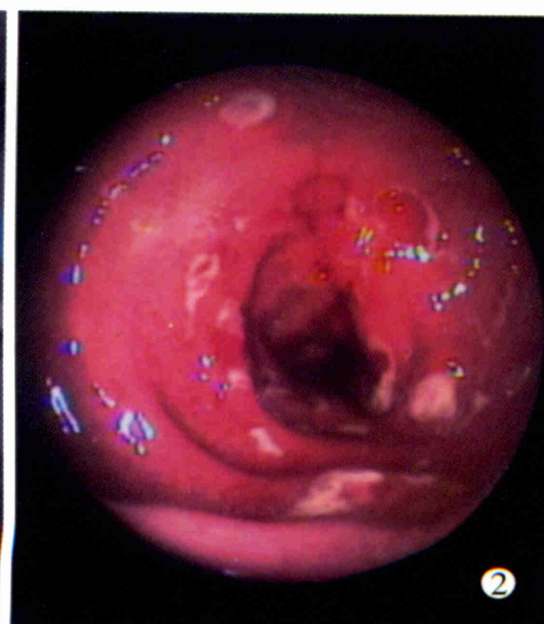
# 世界华人消化杂志®

**WORLD CHINESE  
JOURNAL OF DIGESTOLOGY**

Shijie Huaren Xiaohua Zazhi

2003年8月15日 第11卷 第8期

(Volume 11 Number 8)



**8/2003**

ISSN 1009-3079



名誉总编辑

潘伯荣

总编辑

马连生

World Journal of Gastroenterology® 被 SCI® -E, Research Alert®, Current Contents® /Clinical Medicine, Journal Citation Reports® Index Medicus, MEDLINE, Chemical Abstracts, EMBASE/ Excerpta Medica 收录. 2002 年 JCR® 报告 WJG 影响因子 2.532. 世界华人消化杂志® 被 Chemical Abstracts, EMBASE/ Excerpta Medica 收录. 2001 年中国科技期刊引证报告: 世界华人消化杂志® 影响因子 3.733, WJG 影响因子 2.920.



# 世界华人消化杂志

Shijie Huaren Xiaohua Zazhi

● 目 次 ●

2003 年 8 月 15 日 第 11 卷 第 8 期 (总第 112 期)

## 述 评

- 1073 乙型肝炎病毒基因组结构与功能复杂性的新认识 成军, 董菁  
1081 重视溃疡性结肠炎的诊断和个体化规范化治疗 江学良

## 病毒性肝炎

- 1083 乙型肝炎病毒中国流行株全基因的克隆与序列分析 成军, 董菁, 洪源, 钟彦伟, 刘妍, 王刚, 王琳  
1091 乙型肝炎病毒基因组中前-S 区编码基因的界定 董菁, 成军  
1097 乙型肝炎病毒基因组中前-X 编码基因的界定 董菁, 成军  
1102 羧基末端截短型乙型肝炎病毒表面抗原中蛋白反式激活基因 1 的克隆化研究 刘妍, 成军, 王琳, 王建军, 陆荫英, 李克  
1107 乙型肝炎病毒 X 蛋白激活基因 1 的克隆化与序列分析 刘妍, 成军, 王琳, 王建军, 陆荫英, 李克  
1114 乙型肝炎病毒前-S2 蛋白结合蛋白基因 S2-29 的克隆化研究 陆荫英, 陈天艳, 成军, 梁耀东, 王琳, 刘妍, 李克, 张健, 邵清, 张玲霞  
1118 酵母双杂交技术筛选鉴定乙型肝炎病毒 e 抗原结合蛋白 E-19 的研究 陆荫英, 邵清, 成军, 陈天艳, 王琳, 梁耀东, 刘妍, 张健, 李克, 张玲霞  
1122 酵母双杂交技术筛选鉴定乙型肝炎病毒核心蛋白结合蛋白新基因 C-12 的研究 陆荫英, 陈天艳, 成军, 邵清, 梁耀东, 王琳, 刘妍, 张健, 李克, 张玲霞  
1126 乙型肝炎病毒 X 蛋白与去唾液酸糖蛋白受体 2 突变体相互作用的研究 陆荫英, 陈天艳, 成军, 梁耀东, 王琳, 刘妍, 张健, 邵清, 李克, 张玲霞  
1131 羧肽酶 N 调节乙型肝炎病毒核心启动子表达活性的研究 张忠东, 成军, 钟彦伟, 杨倩, 王业东, 董菁, 杨艳杰, 张树林  
1135 丙型肝炎病毒 NS5A 基因变异与干扰素疗效的关系 张琳, 赵桂珍, 石理兰, 曹丽  
1139 汉族人 IL-12b 和 IL-10 启动子区基因多态性与 HBV 感染的相关性 李永纲, 刘明旭, 王福生, 金磊, 洪卫国

## 基础研究

- 1144 肝外胆管癌组织 BAG-1 与 BAD 表达与凋亡调控的原位定量研究 闫庆国, 师建国, 黄高昇, 张传山, 李青, 胡沛臻, 王文亮  
1148 牛磺酸脱氧胆酸损伤线粒体诱导 HepG2 细胞凋亡 李光明, 谢青, 周霞秋, 俞红, 郭清, 廖丹, 李定国  
1152 肝硬化大鼠肝部分切除后肝细胞生长周期的调控 陈平, 李昆, 董家鸿, 韩本立  
1156 苦参碱对大鼠原位肝移植冷缺血再灌注中肝窦内皮细胞损伤的影响 仇毓东, 朱新华, 史敏科, 丁义涛  
1160 犬肝动脉输注阿霉素联合血液灌流的研究 张志友, 张文怡, 钱绍诚  
1164 中国人金属基质蛋白酶组织抑制因子-1 基因的克隆与表达 刘双虎, 谭德明, 侯珏, 胡国龄  
1168 卡托普利对肝纤维化模型鼠 MMP-2, 3 TIMP-2, 3 表达的影响 李乾, 张桂英, 李新华, 徐美华  
1172 垂体后叶素和特利加压素降低门胆汁性肝硬化大鼠门静脉高压对肝组织氧分压的影响 祝建波, 邓利群, 王思元  
1175 电泳法检测肝和血清中醇脱氢酶同工酶 宓庆梅, 曹鲁宁, 高春芳  
1178 肝细胞生成素核受体的确定及特性 王阁, 陈东风, 胡铭, 王军, 樊丽琳, 张晓荣  
1182 PD98059 对乙醛刺激的大鼠肝星状细胞增生的影响 马洪德, 蒋明德, 钟显飞, 解方为, 曾维政  
1185 雌二醇对肝纤维化大鼠 I, III 型胶原及 TGF  $\beta_1$  表达的影响 许君望, 龚均, 冯新利, 茆新明, 罗金燕, 董蕾, 贾皓, 徐贵平  
1189 大鼠急性酒精性脂肪肝造模方法的改进 冯志强, 沈志祥, 谭诗云, 罗和生, 漆楚波, 郭洁, 李海霞  
1193 丁酸钠联合穿琥宁对人大肠癌细胞 HCT-8 增生的影响 布立民, 纪欣, 韩英, 陈刚, 王志红, 孙淑红  
1197 大肠癌组织胸苷磷酸化酶 / 血小板衍生内皮细胞生长因子的表达及意义 余细球, 邓长生, 朱尤庆, 程芳洲  
1200 多粘菌素 B 及其模拟肽体外抗内毒素的实验研究 万志红, 王宇明, 刘国栋  
1203 肥大细胞在胃嗜酸性肉芽肿发病中的作用 高振军, 罗和生, 操寄望, 余保平, 宋刘来



临床研究	1207 鱼腥草治疗初发型溃疡性结肠炎的临床研究 江学良, 权启镇, 孙自勤, 王要军, 尚瑞莲, 齐凤 1211 奥沙拉秦钠治疗慢性反复发作型溃疡性结肠炎随机对照研究 江学良, 权启镇, 孙自勤, 王要军, 尚瑞莲, 齐凤 1214 抗栓灵含片治疗伴有血小板活化的难治性溃疡性结肠炎 江学良, 权启镇, 孙自勤, 王要军, 尚瑞莲, 齐凤 1219 胃癌前病变演变过程中凋亡相关蛋白和PCNA的表达意义 伍银桥, 王孟薇, 吴本俨, 尤纬缔, 祝庆孚 1223 汉防己甲素抑制肝癌细胞增生的作用 荆绪斌, 李涛, 杨绮华, 郭光华, 胡辉, 陈素钻 1227 美蓝染色放大电子结肠镜观察结肠息肉与组织病理学的关系 苏鲁, 潘洪珍, 翁敬飏, 徐艺华, 陈芳, 洪梅燕 1230 肝硬化患者血浆胃动素、胆囊收缩素、生长抑素及其胃电的改变 张蓉, 闻勤生, 黄裕新, 赵海峰, 田力 1234 肠易激综合征 402 例发病时间分布及症状特征 许小幸, 李定国, 宋光辉, 周惠清, 刘清华
焦点论坛	1237 乙型肝炎病毒基因组结构与功能复杂性的研究进展 成军 1238 准种是乙型肝炎病毒存在的基本方式 成军, 董菁, 刘妍, 王琳, 钟彦伟, 王刚 1240 乙型肝炎病毒 X 基因启动子结构及调节研究 邵清, 成军, 白雪帆 1242 乙型肝炎病毒核心蛋白结合蛋白的研究 梁耀东, 成军, 陆荫英, 吴君, 程明亮 1245 羧基末端截短型乙型肝炎病毒表面抗原中蛋白反式激活作用的研究 成军, 刘妍, 洪源, 王建军, 杨倩 1248 乙型肝炎病毒 X 蛋白反式激活作用的研究 杨倩, 刘妍, 成军, 王建军, 洪源, 张树林 1250 乙型和丙型肝炎病毒蛋白对于细胞周期素 A 的调节研究 成军, 刘妍, 王琳, 钟彦伟, 王刚 1255 乙型和丙型肝炎病毒对细胞周期素及细胞周期素依赖性蛋白激酶的调节 成军, 刘妍, 洪源, 王建军, 杨倩 1258 乙型和丙型肝炎病毒对 MAPKK 信号转导的影响 张忠东, 成军, 钟彦伟, 张树林 1261 乙型和丙型肝炎病毒蛋白对蛋白酪氨酸激酶信号转导的影响 张忠东, 成军, 钟彦伟, 张树林 1264 RNA 干扰与抗肝炎病毒治疗前景的研究 成军, 刘妍, 王琳, 钟彦伟, 王刚
临床经验	1222 一氧化碳中毒伴筋膜间隙综合征的综合治疗 邹淑杭, 马丽萍, 金镇勋, 贺红, 王一玲, 李冰 1267 胃黏膜相关淋巴组织淋巴瘤 21 例 樊丽琳, 陈东风
病例报告	1143 成人不典型郎格罕组织细胞增生症 1 例 王巍峰, 黄启阳, 王志强, 杨云生 1147 慢性酒精性肝损伤致 Gilbert 综合征样改变 1 例 张文瑾, 王晓峰, 赵景民 1192 小肠血管结构不良 2 例 冯瑞娥, 赵大春, 陈杰
消 息	1080 欢迎订阅 2003 年度世界华人消化杂志 1090 欢迎订阅 2003 年度 World Journal of Gastroenterology® 1130 世界华人消化杂志获得 2001 年度百种中国杰出学术期刊 1155 世界胃肠病学杂志英文版获得 2003-2004 年国家自然科学基金重点学术期刊专项基金资助 1226 WJG 搭建我国消化学基础和临床研究惟一国际交流的平台
封面故事	1138 溃疡性结肠炎的基础和临床研究

# 世界华人消化杂志

Shijie Huaren Xiaohua Zazhi

吴阶平 题写封面刊名  
陈可冀 题写版权刊名  
(月刊)

创刊 1993-01-15  
改刊 1998-01-25  
出版 2003-08-15  
原刊名 新消化病学杂志

总顾问 陈可冀  
黄象谦  
黄志强  
黎介寿  
刘耕陶  
裘法祖  
汤钊猷  
王宝恩  
危北海  
吴孟超  
吴咸中

社长总编辑 马连生  
中文编辑 潘伯荣  
王瑾晖  
英文编辑 朱丽虹  
排版 李少华  
校对 李天华

张金哲  
张学庸  
赵东海  
周殿元

编辑 世界华人消化杂志编辑委员会  
030001, 山西省太原市双塔西街 77 号  
E-mail:wcjd@wjgnet.com

出版 世界胃肠病学杂志社  
100023, 北京市 2345 信箱  
E-mail: wcjd @ wjgnet.com  
http://www.wjgnet.com  
电话 (010)85381892  
传真 (010)85381893

印刷 北京科信印刷厂

发行 国内 北京报刊发行局  
国外 中国国际图书贸易总公司  
(100044, 北京 399 信箱)

订购 全国各地邮电局

邮购 世界胃肠病学杂志社发行部  
(100023, 北京市 2345 信箱)  
电话:(010)85381892  
传真:(010)85381893

2003 年版权归世界胃肠病学杂志社所有

本刊已被国内外  
检索系统收录

美国《化学文摘(CA)》  
荷兰《医学文摘库/医学文摘(EM)》  
俄罗斯《文摘杂志(PJ)》  
中国科技论文统计与分析  
中国学术期刊文摘  
中国中医药信息服务网  
中国生物医学文献光盘数据库  
《中文科技资料目录(医药卫生)》  
中国生物医学期刊目次数据库  
中国医学文摘外科学分册(英文版)  
中国医学文摘内科学分册(英文版)

特别声明  
本刊刊出的所有文章不代表世界胃肠病学杂志社和本刊编委会的观点, 除非特别声明. 本刊如有印装质量问题, 请向本刊编辑部调换.

ISSN 1009-3079  
CN 14-1260/R

邮发代号 82-262

国外代号 M 4481

国内定价 每期 24.00 元 全年 288.00 元

广告经营 14010040

50

www.wjgnet.com



# 胃癌前病变演变过程中凋亡相关蛋白和PCNA的表达意义

伍银桥, 王孟薇, 吴本俨, 尤纬缔, 祝庆孚

伍银桥, 王孟薇, 吴本俨, 尤纬缔, 中国人民解放军解放军总医院南楼消化科 北京市 100853  
祝庆孚, 中国人民解放军解放军总医院病理科 北京市 100853  
伍银桥, 男, 1964-12-01 生, 湖北省京山县人, 汉族. 1988 年同济医科大学医疗系本科毕业, 现为解放军总医院南楼消化科博士研究生, 主要从事胃癌及癌前病变中癌相关基因异常的研究.  
“十五”军队科研基金资助项目, No.01Z035  
项目负责人: 王孟薇, 100853, 北京市复兴路 28 号, 中国人民解放军解放军总医院南楼消化科. wu\_yq56@hotmail.com  
电话: 010-66937393 传真: 010-66935470  
收稿日期: 2003-04-04 接受日期: 2003-05-17

## Expression of apoptosis-associated proteins and proliferating cell nuclear antigen (PCNA) in precancerous lesions of stomach

Yin-Qiao Wu, Meng-Wei Wang, Ben-Yan Wu, Wei-Di You, Qing-Fu Zhu

Yin-Qiao Wu, Meng-Wei Wang, Ben-Yan Wu, Wei-Di You, Department of Gastroenterology, General Hospital of PLA, Beijing 100853, China  
Qing-Fu Zhu, Department of Pathology, General Hospital of PLA, Beijing 100853, China  
Supported by Key Project Grant in Medical Sciences from the tenth five-year Plan of Chinese PLA, No. 01Z035  
Correspondence to: Meng-Wei Wang, Department of Gastroenterology, South Building, General Hospital of PLA, Beijing 100853, China. wu\_yq56@hotmail.com  
Received: 2003-04-04 Accepted: 2003-05-17

## Abstract

**AIM:** To investigate the role of apoptosis-associated protein P53, Bcl-2, and proliferating cell nuclear antigen (PCNA) in different transformation in precancerous lesions of the stomach.

**METHODS:** Immunohistochemical method (LSAB) was used to assess P53, Bcl-2, and PCNA expressions in specimens from patients with (cancerous group,  $n=52$ ) and without (non-cancerous group,  $n=56$ ) gastric cancer.

**RESULTS:** The occurrence of gastric carcinoma had close correlation with the expression intensity of P53, Bcl-2 and PCNA. PCNA LI in cancerous group was significantly higher than that in non-cancerous group ( $P<0.01$ ). In cancerous group, the majority (88.5 %) had altered expression in one or more genes; multiple altered expression was found in 51.9 %. The difference of multiple altered expression between cancerous group and non-cancerous group was statistically significant ( $P<0.05$ ).

**CONCLUSION:** Multiple altered expression of P53, Bcl-2 and PCNA and their synergistic action might play a promotional role in the pathogenesis of gastric carcinoma, and the cell proliferative activity was significantly increased in gastric cancer.

Wu YQ, Wang MW, Wu BY, You WD, Zhu QF. Expression of apoptosis-associated proteins and proliferating cell nuclear antigen (PCNA) in precancerous lesions of stomach. *Shijie Huaren Xiaohua Zazhi* 2003; 11(8):1219-1222

## 摘要

**目的:** 探讨凋亡相关蛋白 P53、Bcl-2 和增生细胞核抗原 (PCNA) 在胃癌前病变不同转归中的作用以及在胃癌早期诊断中的意义.

**方法:** 采用免疫组化 (LSAB) 法检测 52 例胃癌患者癌前病变组织标本及 56 例非胃癌患者组织标本的 P53、Bcl-2 和 PCNA 的表达.

**结果:** 发生癌变者与 P53、Bcl-2 和 PCNA 阳性强度有密切关系; PCNA 标记指数 (PCNA LI) 在癌变组表达明显高于非癌变组, 差异有显著性 ( $t=5.261$ ,  $P<0.01$ ); 在癌变组, 88.5 % 的病例有单一或多种基因表达异常, 51.9 % 为两种或两种以上基因同时表达, 与非癌变组相比有显著性差异 ( $\chi^2=4.393$ ,  $P<0.05$ ).

**结论:** 在胃癌发生过程中, P53、Bcl-2 表达强度明显增加, 细胞增殖活性升高, 且为多基因协同作用, 说明在胃癌演变过程中他们起重要作用.

伍银桥, 王孟薇, 吴本俨, 尤纬缔, 祝庆孚. 胃癌前病变演变过程中凋亡相关蛋白和 PCNA 的表达意义. *世界华人消化杂志* 2003;11(8):1219-1222  
<http://www.wjgnet.com/1009-3079/11/1219.asp>

## 0 引言

胃黏膜的肠上皮化生和异型增生是胃癌发生过程中重要的癌前病变, 但并非所有的肠上皮化生和异型增生均演变为癌. 其具有双向转化的特点, 既可发展为癌, 亦可恢复正常. 胃癌的发生、发展是一个多基因变异累积逐渐演变的复杂过程, 包括癌基因的激活和抑癌基因的失活而导致无限制增生<sup>[1,2]</sup>, 同时, 肿瘤的发展与凋亡也有密切关系<sup>[3-6]</sup>. 细胞增生与凋亡的失衡导致细胞的过度积聚, 可能是胃癌发生的病理基础<sup>[7-9]</sup>. 为探讨癌相关基因在胃癌前病变不同转归中的作用, 我们检测了凋亡相关基因 P53、Bcl-2 以及增生细胞核抗原 (PCNA) 在发生和不发生癌变的中重度肠上皮化生及异型增生标本中的表达.

## 1 材料和方法

**1.1 材料** 癌变组: 在诊断胃癌之前, 与癌发生部位相同的黏膜活检病理诊断为中重度肠上皮化生 (18 例) 或中重度异型增生 (34 例) 的标本, 共 52 例, 均为男性, 年龄 60-79 岁 (平均 67.3 岁), 随访时间为 1-11.4 a (平均为 3.7 a). 非癌变组: 所有标本均取自与癌变组同期检查

的患者,经随访未发生癌变、且与癌变组年龄相当的病例,共56例,其中中重度肠上皮化生36例,中重度异型增生20例,均为男性,年龄为60-82岁(平均67.0岁),随访时间为1.8-11.9 a(平均6.8 a),明显长于胃癌组。抗P53单克隆抗体(DO-1)和抗Bcl-2单克隆抗体购于北京中山生物技术有限公司,PCNA单克隆抗体和LSAB试剂盒为DAKO公司产品。

**1.2 方法** P53、Bcl-2蛋白表达及PCNA均采用免疫组化LSAB法检测。实验步骤按试剂盒说明书进行。阳性对照为已知阳性组织切片在同一条件下反应,阴性对照以正常兔血清代替第一抗体。结果判断:P53、Bcl-2结果按如下方法进行评分:(1)阳性着色程度:无着色为0,浅着色为1,深着色为2;(2)阳性着色范围:无着色为0,着色<1/3为1,着色>1/3为2,弥漫性着色为3。然后将以上两项相加为最后结果:阴性(-)为0,弱阳性(+)为2,阳性(++)为3-4,强阳性(+++)为5。PCNA计数用PCNA标记指数(PCNA LI): $LI = \frac{\text{PCNA阳性细胞数}}{\text{计数细胞总数}} \times 100\%$ 。按阳性细胞百分率分为4级:阳性细胞数<25%为(-),25-40%为(+),40-55%为(++),>55%为(+++)。

**统计学处理** 所得数据采用 $\chi^2$ 检验、t检验、秩和检验。

## 2 结果

**2.1 不同转归胃组织间P53、Bcl-2的表达** P53阳性着色位于细胞核,呈棕黄色颗粒状。Bcl-2阳性着色位于细胞质,呈棕黄色。各切片显色分布不均,以片状和局灶性为主,少数为弥漫性分布。癌变组52例中,P53表达18例(34.6%),Bcl-2表达23例(44.2%),而在56例非癌变组中,P53表达16例(28.5%),Bcl-2表达20例(35.7%),P53、Bcl-2阳性率在癌变组与非癌变组间差异无显著性( $P > 0.05$ )。但P53在癌变组有6例表达为强阳性,而在非癌变组无强阳性表达;Bcl-2在癌变组有5例为强阳性表达,在非癌变组仅1例表达为强阳性。P53、Bcl-2表达强度在癌变组与非癌变组比较有显著性差异( $P < 0.05$ ),以后发生癌变者与P53、Bcl-2阳性强度呈正相关(表1)。

表1 不同转归胃组织间P53、Bcl-2的表达

组别	n	P53				Bcl-2			
		-	+	++	+++	-	+	++	+++
癌变组	52	34	5	7	6	29	7	11	5
非癌变组	56	40	13	3	0	36	15	4	1

**2.2 PCNA在不同转归胃组织间的表达** PCNA阳性着色位于细胞核,呈棕黄色细颗粒状。癌变组PCNA LI高于非癌变组,有显著性差异( $t = 5.261, P < 0.01$ );PCNA在癌变组阳性率为80.77%,明显高于非癌变组的55.36%,有显著性差异( $u = 3.789, P < 0.01$ ),发生癌变与PCNA

阳性强度也呈正相关(表2)。

表2 PCNA在不同转归胃组织间的表达

组别	n	PCNA LI $\bar{x} \pm s$	PCNA			
			-	+	++	+++
癌变组	52	45.60 $\pm$ 10.87 <sup>a</sup>	10	15	11	16
非癌变组	56	34.07 $\pm$ 11.63	25	19	9	3

<sup>a</sup> $P < 0.01$  vs 非癌变组。

**2.3 不同转归胃组织与多种基因共表达的关系** 在52例癌前病变中,46例有基因表达异常,且其中27例(51.9%)出现两种或两种以上基因同时表达,而在非癌变组,出现两种或两种以上基因同时表达为14例(25.0%),有显著性差异( $\chi^2 = 4.393, P < 0.05$ ,表3)。

表3 不同转归胃组织与多种基因共表达的关系

组别	n	无基因表达异常(%)	基因表达异常		
			单基因	多基因	合计
癌变组	52	6 (11.5)	19 (36.5)	27 (51.9) <sup>a</sup>	46 (88.5) <sup>a</sup>
非癌变组	56	17 (30.4)	25 (44.6)	14 (25.0)	39 (69.6)

<sup>a</sup> $P < 0.05$  vs 非癌变组。

## 3 讨论

正常人胃黏膜上皮组织更新较快,以细胞凋亡和增生维持着细胞总数的平衡,倘若这一平衡失常,就有可能导致许多疾病发生<sup>[9]</sup>。细胞凋亡与细胞增生平衡的失调在胃癌的发生、发展过程中起重要作用<sup>[3,6-8]</sup>。细胞凋亡受众多基因调控,其中最为重要的是Bcl-2家族和p53,这些基因的产物表达异常可促使细胞恶性增生并阻止细胞凋亡。p53基因的主要生物学功能是监护细胞基因的完整性,DNA受损时,p53基因编码产生的蛋白积聚,复制终止,利于DNA修复,如修复失败,则诱发细胞凋亡。p53基因的突变则丧失其功能,还具有促进细胞恶性转化的功能,导致细胞恶性增生。用免疫组化法可检出P53蛋白的异常表达且与p53基因突变有良好的相关性<sup>[10]</sup>。p53基因的突变常见于胃癌中,且P53蛋白的异常表达与胃癌的进展及预后有关<sup>[11-15]</sup>。在胃癌前病变中也有异常表达,多数研究结果认为p53基因突变于癌变后期才发生<sup>[3,16,17]</sup>,但也有人在肠化生阶段检测到p53基因突变,认为其属于胃癌变过程中的早期事件<sup>[18,19]</sup>。在胃癌的组织发生过程中,肠上皮化生和异型增生均是胃癌发生、发展的一个重要阶段,而p53基因异常可能在胃黏膜肠上皮化生、异型增生及其癌变中起一定作用<sup>[20-23]</sup>。本研究中,p53基因在癌变组和非癌变组中的阳性表达率分别为34.6%和28.5%,在癌变和未癌变之间无显著性差异,但在实验中发现,癌变组p53表达强度明显高于未癌变组,差异有显著

性意义, 提示 p53 阳性表达强度与发生癌变有关。

Bcl-2是目前公认的一种重要的调节细胞凋亡的基因<sup>[24]</sup>, 他的激活和过表达能抑制细胞正常的凋亡. Bcl-2 基因并不影响细胞的增生, 而是通过抑制细胞凋亡而延长细胞寿命, 从而增加了肿瘤发生的机会并促进肿瘤的发展. Bcl-2 表达与胃癌发生有关<sup>[25-30]</sup>. 本实验显示, Bcl-2在癌变组和未癌变组中的阳性表达率分别为 44.2 %和 35.7 %, 在是否癌变之间无显著性差异, 但进一步分析仍显示其表达强度与发生癌变有关。

肿瘤细胞的最基本特征是增生失控所致的持续不断的增生. PCNA 是一种核蛋白, 几乎所有处于增生状态的细胞核均有表达. 他是 DNA 合成酶  $\delta$  的辅助蛋白, 为细胞合成 DNA 所必需, 细胞动力学研究表明其表达及合成与细胞增生周期有关, G<sub>1</sub> 期 PCNA 逐渐增多, S 期达高峰, 因此他能准确地反映细胞的生长速度和状态. 在肿瘤的发生过程中, 细胞增生活跃, 处于增生状态, 其 PCNA 表达明显增强, 且随着疾病的发展 PCNA LI 也逐渐增加<sup>[31]</sup>. PCNA 阳性细胞的多少与肿瘤发展、预后均有密切关系<sup>[32-35]</sup>. 本实验结果提示, 以后发展为胃癌的癌变组的 PCNA LI 增高明显, 与非癌变组相比有显著性差异, 且其与 PCNA 阳性强度相关. 说明胃癌患者在不典型增生和肠化生阶段细胞增长迅速, 增生活性已明显升高。

肿瘤的发生、发展是一个多阶段的过程, 往往是致病因素、多种癌基因或抑癌基因同时或先后协同作用的结果<sup>[36,37]</sup>. 为此, 我们也进一步研究了 3 种基因相互之间出现阳性表达的相关性以及和胃癌发生的关系. 在癌变组, 88.5 %的病例有单一或多种基因表达异常, 51.9 %为两种或两种以上基因同时表达, 与非癌变组相比有显著性差异. 说明一个癌基因的激活或者抑癌基因的失活尚不足以引起细胞的恶性转化, 而需要两个或两个以上癌基因的激活或者抑癌基因的失活, 甚至还需要其他因素的参与才能促进肿瘤的形成。

胃癌前病变的演变是一个多因素参与的过程. 胃癌的发生涉及多种癌基因和抑癌基因的协同作用, 且与基因表达强度相关. 本实验中, 非癌变组与癌变组同属胃癌前病变, 基础病变相同, 虽截止到观察为止未发生癌变, 但仍不能排除以后恶变的可能, 特别是那些基因阳性表达程度强且(或)有多基因共表达者, 需密切随访, 警惕恶变。

#### 4 参考文献

- 1 Tamura G. Genetic and epigenetic alterations of tumor suppressor and tumor-related genes in gastric cancer. *Histol Histopathol* 2002;17:323-329
- 2 Yasui W, Yokozaki H, Fujimoto J, Naka K, Kuniyasu H, Tahara E. Genetic and epigenetic alterations in multistep carcinogenesis of the stomach. *J Gastroenterol* 2000;35(Suppl 12):111-115
- 3 Xu AG, Li SG, Liu JH, Gan AH. Function of apoptosis and expression of the proteins Bcl-2, P<sup>53</sup> and C-myc in the development of gastric cancer. *World J Gastroenterol* 2001;7:403-406
- 4 Li HL, Chen DD, Li XH, Zhang HW, Lu YQ, Ye CL, Ren XD. Changes of NF- $\kappa$ B, p53, Bcl-2 and caspase in apoptosis in-

- duced by JTE-522 in human gastric adenocarcinoma cell line AGS cells: role of reactive oxygen species. *World J Gastroenterol* 2002;8:431-435
- 5 张学军, 郭礼和. 细胞凋亡失调与疾病关系的研究. *中华医学杂志* 1998;78:565-566
- 6 Tu SP, Zhong J, Tan JH, Jiang XH, Qiao MM, Wu YX, Jiang SH. Induction of apoptosis by arsenic trioxide and hydroxy camptothecin in gastric cancer cells *in vitro*. *World J Gastroenterol* 2000;6:532-539
- 7 Xu AG, Li SG, Liu JH, Shen JG, Jiang B, Gan AH. Correlation between apoptosis and proliferation in gastric pre-carcinoma. *Natl Med J China* 1999;79:185-186
- 8 Pan CJ, Zhong P, Huang XR, Liu KY, Wang SX. Study on the correlation between proliferation and apoptosis in atrophy and intestinal metaplasia of gastric mucosa. *Shijie Huaren Xiaohua Zazhi* 2000;8:143-146
- 9 Correa P, Miller MJ. Carcinogenesis, apoptosis and cell proliferation. *Br Med Bull* 1998;54:151-162
- 10 Brambilla E, Gazzeri S, Moro D, Caronde Fromentel C, Gouyer V, Jacrot M, Brambilla C. Immunohistochemical study of P<sup>53</sup> in human lung carcinomas. *Am J Pathol* 1993;143:199-210
- 11 Kikuyama S, Inada T, Shimizu K, Miyakita M, Ogata Y. P<sup>53</sup>, Bcl-2 and thymidine phosphorylase as predictive markers of chemotherapy in patients with advanced and recurrent gastric cancer. *Anticancer Res* 2001;21:2149-2153
- 12 Meng FJ, Dai WS, Pan BR. P<sup>53</sup> genes expression and its correlation with metastasis and prognosis in gastric carcinoma. *Xin Xiaohuabingxue Zazhi* 1996;4:677-678
- 13 Maehara Y, Tomoda M, Hasuda S, Kabashima A, Tokunaga E, Kakeji Y, Sugimachi K. Prognostic value of P<sup>53</sup> protein expression for patients with gastric cancer-a multivariate analysis. *Br J Cancer* 1999;79:1255-1261
- 14 Zhang L, Fu HM, Jin SZ, Huang R, Zhou CG. Overexpression of P<sup>53</sup> and relationship between extracellular matrix and differentiation, invasion and metastasis of gastric carcinoma. *Shijie Huaren Xiaohua Zazhi* 2001;9:992-996
- 15 Liu XP, Tsushimi K, Tsushimi M, Oga A, Kawauchi S, Furuya T, Sasaki K. Expression of P<sup>53</sup> protein as a prognostic indicator of reduced survival time in diffuse-type gastric carcinoma. *Pathol Int* 2001;51:440-444
- 16 Craanen ME, Blok P, Dekker W, Offerhaus GJ, Tytgat GN. Chronology of P<sup>53</sup> protein accumulation in gastric carcinogenesis. *Gut* 1995;36:848-852
- 17 Wu MS, Shun CT, Sheu JC, Wang HP, Wang JT, Lee WJ, Chen CJ, Wang TH, Lin TL. Overexpression of mutant P<sup>53</sup> and c-erbB-2 proteins and mutations of the p15 and p16 genes in human gastric carcinoma: with respect to histological subtypes and stages. *J Gastroenterol Hepatol* 1998;13:305-310
- 18 Wang J, Chi DS, Kalin GB, Sosinski C, Miller LE, Burja I, Thomas E. *Helicobacter pylori* infection and oncogene expressions in gastric carcinoma and its precursor lesions. *Dig Dis Sci* 2002;47:107-113
- 19 Wang DX, Fang DC, Liu WW, Luo YH, LU R. Study on the loss of heterozygosity at YNZ22 gene and P<sup>53</sup> gene alteration in the gastric intestinal metaplasia. *Med J Chin PLA* 2001;26:36-38
- 20 Testino G, Cornaggia M. P<sup>53</sup> protein expression in epithelial high-grade dysplasia from the stomach. *Scand J Gastroenterol* 2002;37:370-371
- 21 Shiao YH, Rugge M, Correa P, Lehmann HP, Scheer WD. P53 alteration in gastric precancerous lesions. *Am J Pathol* 1994;144:511-517
- 22 李晓清, 郝丽萍, 张小丽, 龚飞跃, 郭惠学, 伍尤星. 胃黏膜不典型增生 P53 基因表达及其癌变率的研究. *世界华人消化杂志* 2002;10:1216-1217
- 23 费素娟, 陈玉林, 林志发, 陈淑敏, 刘广珍. 胃癌及癌前病变 ras P21, P53 的表达意义. *世界华人消化杂志* 2001;9:465-466
- 24 Chou HK, Chen SL, Hsu CT, Chao YC, Tsao YP. Bcl-2 accelerates retinoic acid-induced growth arrest and recovery in human gastric cancer cells. *Biochem J* 2000;348(Pt 2):473-479
- 25 戴洁, 于淑霞, 祁晓莉, 簿爱华, 许永利, 郭中英. Bcl-2, c-myc 蛋白在胃癌前病变、胃癌中的表达. *华人消化杂志* 1998;6(特刊 7):494-495
- 26 Walker C, Robertson L, Myskow M, Dixon G. Expression of the BCL-2 protein in normal and dysplastic bronchial epithelium and in lung carcinomas. *Br J Cancer* 1995;72:164-169
- 27 Wang YK, Ji XL, Ma NX. Expressions of P<sup>53</sup>, Bcl-2 and c-erbB-2 genes in precarcinomatous gastric mucosa. *Shijie Huaren Xiaohua Zazhi* 1999;7:114-116

- 28 Inada T, Kikuyama S, Ichikawa A, Igarashi S, Ogata Y. Bcl-2 expression as a prognostic factor of survival of gastric carcinoma. *Anticancer Res* 1998;18:2003-2010
- 29 Muller W, Schneiders A, Hommel G, Gabbert HE. Prognostic value of BCL-2 expression in gastric cancer. *Anticancer Res* 1998;18:4699-4704
- 30 Gao HJ, Bai JF, Peng YS, Sun G, Zhao HL, Lü XZ, Zhao ZQ, Xiao SD. Expression and mutual relationship of tumor suppression gene and apoptosis regulating gene in gastric carcinoma and paracancerous tissues. *Chin J Dig* 2000;20:178-181
- 31 Chiang CP, Lang MJ, Liu BY, Wang JT, Leu JS, Hahn LJ, Kuo MY. Expression of proliferating cell nuclear antigen (PCNA) in oral submucous fibrosis, oral epithelial hyperkeratosis and oral epithelial dysplasia in Taiwan. *Oral Oncol* 2000; 36:353-359
- 32 Noda H, Maehara Y, Irie K, Kakeji Y, Yonemura T, Sugimachi K. Increased proliferative activity caused by loss of p21(WAF1/CIP1) expression and its clinical significance in patients with early-stage gastric carcinoma. *Cancer* 2002;94: 2107-2112
- 33 Konno S, Takebayashi Y, Aiba M, Akiyama S, Ogawa K. Clinicopathological and prognostic significance of thymidine phosphorylase and proliferating cell nuclear antigen in gastric carcinoma. *Cancer Lett* 2001;166:103-111
- 34 Maeda K, Chung YS, Onoda N, Kato Y, Nitta A, Arimoto Y, Yamada N, Kondo Y, Sowa M. Proliferating cell nuclear antigen labeling index of preoperative biopsy specimens in gastric carcinoma with special reference to prognosis. *Cancer* 1994;73:528-533
- 35 吴华星, 赵玉兰, 潘林娜, 武春龙, 冯占军. 内镜下胃癌活检标本 PCNA 的表达及意义. *世界华人消化杂志* 2003;11:92-93
- 36 李建国, 王春连, 黄国帆, 黄晓川. 癌基因、抑癌基因产物在肺癌组织中的表达. *肿瘤* 1998;18:278-279
- 37 Tahara E. Genetic alterations in human gastrointestinal cancers. The application to molecular diagnosis. *Cancer* 1995;75(6 Suppl): 1410-1417

ISSN 1009-3079 CN 14-1260/R 2003 年版权归世界胃肠病学杂志社

• 临床经验 •

## 一氧化碳中毒伴筋膜间隙综合征的综合治疗

郭淑杭, 马丽萍, 金镇勋, 贺红, 王一玲, 李冰

郭淑杭, 马丽萍, 金镇勋, 贺红, 王一玲, 李冰, 中国人民解放军解放军第 465 医院消化内科 吉林省吉林市 132013

项目负责人: 郭淑杭, 132013, 吉林省吉林市大街 5 号, 中国人民解放军解放军第 465 医院消化内科.

电话: 0432-6950781 传真: 0432-6950613

收稿日期: 2003-04-03 接受日期: 2003-05-19

### 摘要

目的: 根据一氧化碳(CO)中毒后出现筋膜间隙综合征的发病机制, 探索有效、可行的治疗方法.

方法: 在治疗原发病的基础上, 结合临床表现给予制动、脱水、改善微循环、抗炎等综合治疗.

结果: 本组 14 例经治疗后意识全部转清. 12 例肿胀肢体感觉和运动恢复正常, 2 例出现痛觉, 肾功能未完全恢复, 运动功能未恢复出院而失访. 9 例张力性水泡全部治愈.

结论: 根据 CO 中毒后出现筋膜间隙综合征临床表现的不同给予制动、脱水、改善微循环、抗炎等综合治疗, 是一种有效、可行的治疗方法.

郭淑杭, 马丽萍, 金镇勋, 贺红, 王一玲, 李冰. 一氧化碳中毒伴筋膜间隙综合征的综合治疗. *世界华人消化杂志* 2003;11(8):1222

<http://www.wjgnet.com/1009-3079/11/1222.asp>

### 0 引言

筋膜间隙综合征系肢体创伤后在肢体特定的筋膜间隙内的进行性病变, 既有间隙内容物的增加, 压力增高, 致使间隙内容物主要是肌肉与神经干发生进行性缺血性坏死. 筋膜间隙综合征是四肢急性创伤的严重合并症之一. 在战时和平时均可见到, 但 CO 中毒自体压伤所致的筋膜间隙综合征并不多见, 临床医生往往忽视其检查和治疗而导致严重后果. 我院收入的 CO 中毒伴筋膜间隙综合征患者 14 例, 现报告如下:

### 1 材料和方法

1.1 材料 本组 14 例, 男 9 例, 女 5 例; 年龄 22-41 岁, 平均 35 岁, 受伤部位均为四肢, 昏迷 14 例、尿便失禁 13 例, 尿失禁 1 例, 一侧上下肢同时受累 3 例, 单侧肢体受累 11 例, 伴有张力性水泡 9 例. 临床表现主要是畏寒、高热、受伤肢体剧痛, 局部肿胀严重, 皮肤苍白, 发亮, 紫绀, 有大小不等的张力性水泡, 触之湿冷, 有异样紧张感. 肢体远端感觉障碍、运动麻痹, 足背动脉搏动减弱或消失, 伸屈伤肢时受累肌群有剧烈疼痛. 实验室检查白细胞总数及中性粒细胞增高, 重

者肾功能有改变、血钾增高.

1.2 方法 对 CO 中毒伴有筋膜间隙综合征患者, 在治疗原发病的基础上, 立即给予肢体制动、20 % 甘露醇 250 mL 加 654-2 10 mg 快速静滴, 体外反搏治疗, 同时应用抗生素抗感染、密切观察病情变化, 做好手术准备, 如病情不缓解, 立即行筋膜切开减压. 病情较重者注意保护肾功能, 必要时给予血液透析治疗. 纠正水和电解质平衡紊乱. 有水泡者局部换药、抗炎治疗.

### 2 结果

本组 14 例经治疗后意识全部转清. 12 例肿胀肢体感觉和运动恢复正常, 2 例出现痛觉, 肾功能未完全恢复, 运动功能未恢复出院而失访. 9 例张力性水泡全部治愈.

### 3 讨论

在 CO 中毒后, 肢体可因固定体位而长时间受压, 尤其昏迷患者, 使受压肢体静脉回流障碍, 渗出增加, 使筋膜间区内压增高, 发展为筋膜间区综合征. 对多间区的肌肉丰富部位的筋膜间隙综合征不仅是局部表现, 还可出现全身反应, 故应引起重视, 我们报告的 14 例 CO 中毒患者都因意识障碍, 长期固定体位而造成肢体肿胀、剧烈疼痛、活动受限. 其中 12 例肢体制动、密切观察, 临床症状无进展. 经过 7-5 d 的治疗, 受累肢体肿胀消失, 感觉和运动完全恢复正常. 其余 2 例入院时发现一侧上肢肿胀, 但未引起重视, 直到出现高血钾, 急性肾功能衰竭才立即行筋膜切开减压, 部分肌肉已变黑. 如再不行筋膜切开减压, 大量肌肉将坏死. CO 中毒的患者出现筋膜间隙综合征在临床上少见, 1950 年以来对本病屡有报道, 但仍不为医师普遍认识, 内科医师往往注意 CO 中毒的抢救而忽视对肢体的检查和治疗, 延误了筋膜间隙综合征的诊断和治疗. 所以, 对 CO 中毒尤其是昏迷患者, 应注意躯干及肢体的检查, 如发现肢体肿胀, 应密切观察, 以早期诊断和治疗, 如临床症状不缓解立即行筋膜切开, 充分减压, 这对筋膜间区综合征的治疗和预后是非常重要的. 如果肌肉、神经缺血时间过长, 则会发生永久性功能丧失. 应在不同的阶段采取不同的治疗措施, 以综合治疗为主.

我们报告的 14 个病例中有 9 例出现张力性水泡. 我们认为, 在 CO 中毒时机体高度缺氧, 导致有氧代谢减少, 无氧酵解增加, 酸性代谢产物增多, 致使毛细血管扩张、通透性增强, 浆液渗出增多. 可能为 CO 中毒伴张力性水泡的发病机制.



Published by **Baishideng Publishing Group Inc**  
7901 Stoneridge Drive, Suite 501, Pleasanton,  
CA 94588, USA  
Fax: +1-925-223-8242  
Telephone: +1-925-223-8243  
E-mail: [bpgoffice@wjgnet.com](mailto:bpgoffice@wjgnet.com)  
<http://www.wjgnet.com>



ISSN 1009-3079

