PO Box 2345 Beijing 100023, China
Fax: +86-10-85381893
Email: wcjd@wjgnet.com www.wjgnet.com

World Chin J Digestol 2004 June;12(6):1284-1287
世界华人消化杂志 ISSN 1009-3079 CN 14-1260/R
2004年版权归世界胃肠病学杂志社

甲胎蛋白阳性人肝细胞的定量形态学图像分析

章宗籍, 申丽娟, 张华献, 黄 润

章宗籍, 申丽娟, 张华献, 黄润, 昆明医学院病理学教研室
云南省昆明市 650031
章宗籍, 男, 1962-10-19生, 云南省昆明市人, 汉族, 1988年上海医科大学硕士, 教授, 主要从事慢性肝病及肝癌的病理学研究.
云南省自然科学基金资助, No. 92C051
项目负责人: 章宗籍, 650031, 云南省昆明市人民西路191号, 昆明医学院病理学教研室. zhzji@sina.com
电话: 0871-5332427 传真: 0871-5332390
收稿日期: 2003-01-09 接受日期: 2004-03-18

Morphometric image analysis of human α-fetoprotein positive hepatocytes

Zong-Ji Zhang, Li-Juan Shen, Hua-Xian Zhang, Run Huang

Zong-Ji Zhang, Li-Juan Shen, Hua-Xian Zhang, Run Huang, Department of Pathology, Kunming Medica1 College, Kunming 650031, Yunnan Province, China
Supported by the Natural Science Foundation of Yunnan Province, No. 92C051
Correspondence to: Zong-Ji Zhang, Department of Pathology, Kunming Medica1 College, 191 Western Renming Road, Kunming 650031, Yunnan Province, China. zhzji@sina.com
Received: 2004-01-09 Accepted: 2004-03-18

Abstract

AIM: To determine the morphometric characteristics of α-fetoprotein (AFP) positive hepatocytes which appeared in precursor lesions, and to explore the mechanism of carcinogenesis and the early diagnostic method of hepatocellular carcinoma.

METHODS: The expression of AFP was investigated by immunohistochemical SP method in 114 cases of normal liver, chronic hepatitis/cirrhosis, pericancerous cirrhosis and hepatocellular carcinoma (HCC). 11 morphometric parameters of AFP-positive and negative hepatocytes including nuclear area, nuclear volume, nuclear equivalent diameter, nuclear long diameter/short diameter ratio, nuclear form factor, nuclear irregular index, cell area, cell volume, cell equivalent diameter, cell long diameter/short diameter ratio and nucleus-cytoplasm ratio were measured by using an automated image analyser.

RESULTS: The expression of AFP was negative in normal liver and chronic hepatitis/cirrhosis, positive 37% (10/27) in pericancerous cirrhosis and 45% (17/38) in HCC. Morphometric study on the positive and negative hepatocytes in pericancerous cirrhosis showed that the difference was statistically significant between the groups of 10 AFP-positive and 17 AFP-negative on the parameters of cell long diameter/short diameter ratio, nuclear form factor and nuclear irregular index. However, the investigation of positive and negative hepatocytes in same AFP-positive case showed that several parameters in positive cells were significantly different from those in negative cells in 4 cases. This AFP-positive cells changed their features as enlarged nuclear and nucleus to cytoplasm ratio, and more irregular nucleus.

CONCLUSION: The pericancerous cirrhosis is different essentially from the liver cirrhosis without tumor, and more closely linked with HCC. The AFP expression of hepatocytes may occur earlier than its morphologic change in hepatocarcinogenesis. These AFP-positive and morphologic changed hepatocytes may be the precursor of HCC.

Zhang ZJ, Shen LJ, Zhang HX, Huang R. Morphometric image analysis of human α-fetoprotein positive hepatocytes. Shijie Huaren Xiaohua Zazhi 2004;12(6):1284-1287

摘要

目的: 为阐明肝细胞性肝癌癌变前期AFP阳性表达肝细胞的形态特征,以进一步探讨肝癌癌变规律并以此寻求能够早期诊断肝癌的方法.

方法: SP法对正常肝组织, 慢性肝炎肝硬化, 癌周肝硬化和肝细胞癌共114例进行甲胎蛋白(AFP)的检测,并对AFP阳性肝细胞及AFP阴性肝细胞进行了核面积、核平均体积、核等效直径、核长轴/短轴比、核形状因子、核异型指数、细胞面积、细胞等效直径、细胞平均体积、细胞长轴/短轴比、核质比等11项参数的形态定量测定和对比分析.

结果: 正常肝组织和慢性肝炎肝硬化AFP不表达; 癌周肝硬化AFP阳性率为37%(10/27); 肝细胞癌AFP阳性率为45%(17/38). 对癌周肝硬化AFP阳性和阴性肝细胞形态定量分析, 10例AFP阳性组的阳性表达肝细胞与其余17例阴性组的肝细胞在细胞长轴/短轴比、核形状因子和核异型指数3项参数间有显著差异(P<0.05); 进一步对AFP阳性组同片阳性肝细胞和阴性肝细胞比较分析, 有4例在11项形态参数中存在不同程度的差别,其中可见AFP阳性肝细胞较AFP阴性细胞小, 核不同程度增大, 核质比例增大, 以及在反映核不规则程度的核长轴/短轴比、核形状因子和核异型指数等参数上有明显变化.

结论: 癌周肝硬化不同于不伴肝癌的肝硬化而更具癌前病变性质; 在与肝癌发生相关的病变中, AFP的表达早于细胞形态学的改变; 随着AFP的表达, 部分AFP阳性肝细胞发生的形态学改变已具备癌前病变的性质,其可能是肝细胞癌变的基础.

章宗籍, 申丽娟, 张华献, 黄润. 甲胎蛋白阳性人肝细胞的定量形态学图像分析. 世界华人消化杂志 2004;12(6):1284-1287
http://www.wjgnet.com/1009-3079/12/1284.asp

0 引言

肝癌前期细胞特征的阐明对探讨肝癌的发生及早期诊断肝癌有重要的意义. AFP阳性表达是肝细胞癌变的特征之一，在动物诱癌早期及人肝癌旁肝组织的肝细胞中均可见 AFP 及 AFPmRNA 的表达[1-2]，但 AFP 阳性表达肝细胞的形态特征尤其是定量形态特征并未得到深入研究. 我们通过检测肝细胞癌(HCC)及相关慢性肝病的 AFP 表达，对 AFP 阳性肝细胞进行形态定量测定，以阐明肝癌癌前病变的形态定量特征，并探讨其与 HCC 发生的关系.

1 材料和方法

1.1 材料 本院 1995-2002 年手术切除、肝脏穿刺和尸体解剖病理档案石蜡标本共 114 例，其中正常肝组织 9 例，慢性肝炎和肝硬化 40 例，癌周肝硬化 27 例，HCC 38 例. 所有标本的诊断均经两位病理医师反复确诊.

1.2 方法 免疫组织化学染色采用链霉菌素-生物素(S-P)法. 鼠抗人 AFP(克隆号 C3)和 S-P 试剂盒均购自福州迈新生物技术开发公司(美国 Maxim 和 Zymed 公司产品)，按试剂盒说明操作. 每次实验均用已知阳性切片作阳性对照，用 PBS 代替一抗作阴性对照. 图像分析采用 HPIAS-1000 图像分析系统(同济医科大学千屏影像工程公司). AFP 免疫组化染色切片置显微镜下，放大 100 倍，分别对 AFP 阳性肝细胞和 AFP 阴性肝细胞的核面积(A_N)、核平均体积(V_N)、核等效直径(D_N)、核长轴/短轴比(N_{ab})、核形状因子(F_N)、核异型指数(IS_N)、细胞面积(Ac)、细胞等效直径(Dc)、细胞平均体积(Vc)、细胞长轴/短轴比(C_{ab})、核质比(R_Nc)等 11 项参数进行自动测量.

统计学处理 采用 χ^2 和 t 检验.

2 结果

2.1 AFP 的表达 AFP 在正常肝细胞，慢性肝炎和肝硬化均不表达，HCC 和癌周肝硬化部分表达，阳性颗粒分布于细胞质(图 1A，B)，阳性率分别是 45%(17/38)和 37%(10/27)，差异无显著性(χ^2=0.68，P>0.05)，而癌周肝硬化与不伴癌的肝硬化差异具有高度显著性(χ^2=10.80，P<0.01). 癌周 AFP 阳性肝细胞孤立散在于肝细胞索中，不形成细胞团(图 1C).

2.2 图像分析 根据 AFP 免疫组化染色结果，分别对癌周肝硬化 17 例阴性组(Ⅰ)、10 例 AFP 阳性组(Ⅱ)及同片 AFP 阴性的肝细胞(Ⅲ)进行 11 项参数的定量测定.

表 1 AFP 阳性肝细胞形态定量(mean±SD)

参数	Ⅰ(n:17)	Ⅱ(n:10)	Ⅲ(n:10)
Ac/μm²	126 ± 487	121 ± 782	147 ± 682
Dc/μm	12.6 ± 1.3	12.3 ± 2.0	13.6 ± 1.4
Vc/μm³×10³	1.1 ± 79.0	1.0 ± 130.0	1.4 ± 140.0
C_{ab}/%	1.40 ± 0.01	1.32 ± 0.01[a]	1.34 ± 0.00
A_N/μm²	36.5 ± 28.6	36.3 ± 91.1	40.1 ± 91.9
D_N/μm	6.7 ± 0.3	6.7 ± 0.8	7.1 ± 0.7
V_N/μm³	171 ± 1 297	172 ± 4 694	199 ± 4 953
N_{ab}/%	1.2 ± 0.0	1.2 ± 0.0	1.2 ± 0.0
F_N	1.1 ± 0.0	1.1 ± 0.0[a]	1.1 ± 0.0
IS_N	3.7 ± 0.0	3.8 ± 0.0[a]	3.7 ± 0.0
R_Nc/%	42.7 ± 0.2	43.8 ± 0.1	38.6 ± 0.5

[a]P<0.05, *vs* Ⅰ组.

表 1 除了Ⅰ组与Ⅱ组间在细胞长轴/短轴比、核形状因子和核异型指数 3 项参数间有显著差异(P<0.05)外，其余各参数在各组间差异无显著性.

与此同时，对 10 例 AFP 阳性表达的癌周肝硬化分别进行了同片阳性肝细胞和阴性肝细胞的对照检测. 结果 10 例病例中有 6 例同片的 AFP 阳性肝细胞和阴性肝细胞间无明显差别，而其余 4 例在 11 项形态参数中则

表 2 4 例 AFP 阳性肝细胞和其同片阴性肝细胞的形态定量结果(mean±SD)

参数	病例 A		病例 B		病例 C		病例 D	
	阳性	阴性	阳性	阴性	阳性	阴性	阳性	阴性
Ac/μm²	100 ± 243	119 ± 63	149 ± 317	166 ± 68	126 ± 229	134 ± 191	80 ± 48[b]	117 ± 90
Dc/μm	11.2 ± 0.7	12.3 ± 0.2	13.7 ± 0.8	14.5 ± 0.2	12.6 ± 0.6	13.0 ± 0.5	10.0 ± 0.2[b]	12.2 ± 0.2
Vc/μm³×10³	0.8 ± 32.0	1.0 ± 90.0	1.4 ± 54.0	1.6 ± 12.0	1.1 ± 36.0	1.2 ± 33.0	0.5 ± 51.0[b]	1.0 ± 135.0
C_{ab}/%	1.26 ± 0.00[a]	1.33 ± 0.00	1.35 ± 0.03	1.35 ± 0.00	1.24 ± 0.00	1.31 ± 0.00	1.31 ± 0.00	1.33 ± 0.01
A_N/μm²	31.3 ± 26.9	35.0 ± 3.5	47.7 ± 35.8	47.1 ± 3.9	36.1 ± 3.1[b]	29.3 ± 1.7	23.3 ± 4.0	24.2 ± 2.7
D_N/μm	6.3 ± 0.3	6.7 ± 0.0	7.7 ± 0.3	7.7 ± 0.0	6.8 ± 0.0[b]	6.1 ± 0.0	5.4 ± 0.1	5.5 ± 0.0
V_N/μm³×10²	1.3 ± 11.0	1.6 ± 2.0	2.5 ± 20.0	2.5 ± 2.0	1.6 ± 1.3[b]	1.2 ± 0.6	0.9 ± 1.4	0.9 ± 1.0
N_{ab}/%	1.23 ± 0.00[b]	1.14 ± 0.00	1.38 ± 0.03	1.27 ± 0.01	1.16 ± 0.00	1.18 ± 0.00	1.27 ± 0.00[a]	1.18 ± 0.00
F_N	1.15 ± 0.00[b]	1.06 ± 0.00	1.17 ± 0.00	1.10 ± 0.00	1.19 ± 0.01	1.07 ± 0.00	1.13 ± 0.00	1.11 ± 0.00
IS_N	3.80 ± 0.00[b]	3.65 ± 0.00	3.83 ± 0.01	3.72 ± 0.00	3.85 ± 0.03	3.67 ± 0.00	3.76 ± 0.01	3.73 ± 0.00
R_Nc/%	46.2 ± 0.1	42.5 ± 0.1	47.9 ± 0.1[a]	40.3 ± 0.1	41.7 ± 0.5[a]	28.8 ± 0.00	42.2 ± 0.2[b]	26.5 ± 0.0

[a]P<0.05, [b]P<0.01, *vs* 同片阴性组.

有不同程度的差别(表2). 其中可见AFP阳性肝细胞较AFP阴性细胞小，核不同程度增大，核质比例增大，病例A在反映核不规则程度的核长轴/短轴比(N_{ab})、核形状因子(F_N)、核异型指数(IS_N)等参数上有明显变化.

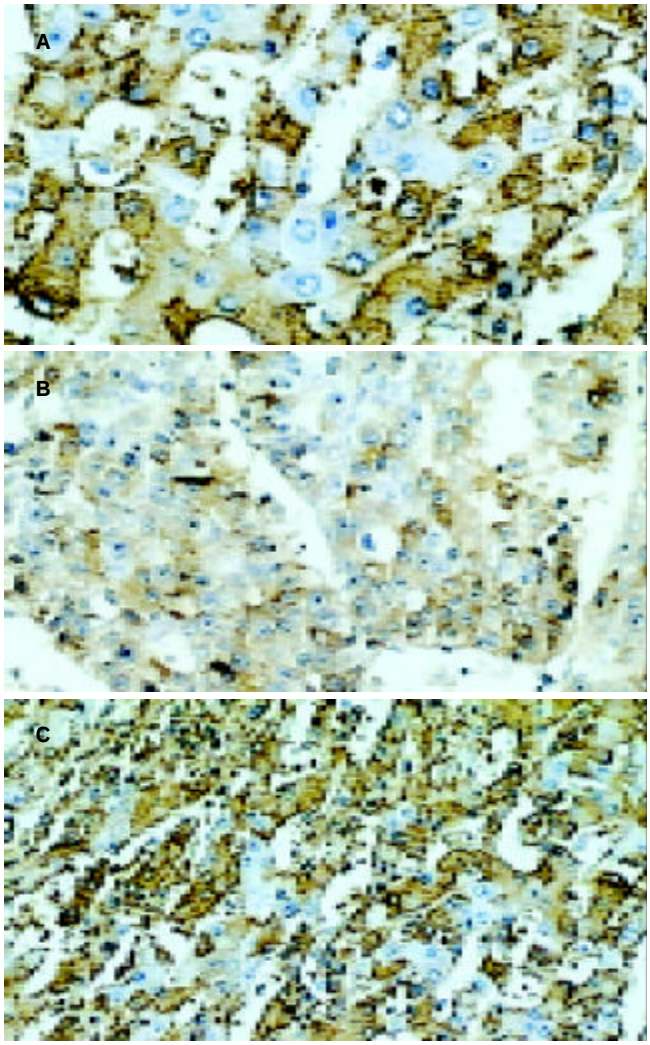

图1 肝细胞质内AFP阳性 SP法. A: 癌周肝硬化×100; B. 肝细胞癌×100; C: 癌周肝硬化肝细胞散在分布×50.

3 讨论

AFP作为HCC的肿瘤标志物，广泛应用于肝癌的诊断[3-4]. 但AFP阳性肝细胞的细胞定量形态学特征却鲜有研究报道. 本结果表明，AFP在正常肝细胞，慢性肝炎和肝硬化均不表达，而37%癌周肝硬化和45%HCC有表达，癌周肝硬化明显不同于不伴癌的肝硬化($P<0.05$). 对10例AFP阳性表达17例阴性表达的癌周肝硬化进行了形态特征参数的定量检测，显示AFP阳性肝细胞在细胞长轴/短轴比、核形状因子和核异型指数方面与不表达AFP病例的肝细胞已有了的差别. 进一步对每例AFP阳性病例的同片阳性和阴性肝细胞的比较，6例无显著差异，但有4例在反映细胞异型的参数如核大小、核质比例以及核长轴/短轴比、核形状因子、核异型指数等方面表现出明显的差异，也即这些AFP阳性肝细胞大小与阴性肝细胞相差不大或偏小，但细胞核增大且不太规则，核质比例增大. 以上结果提示肝细胞AFP的异常表达明显早于细胞形态的改变，AFP阳性的肝细胞并不一定会发生细胞形态的改变，但形态改变且AFP阳性的肝细胞显然很趋向于癌前病变了. 此外，Zhai *et al*[1]已注意到AFP在肝硬化中为核表达，而HCC中为胞质表达. 我们也观察到AFP在癌周肝硬化和HCC的表达均为胞质型，AFP表达的定位从胞核到胞质的转变有何意义尚不清楚，其与肝细胞恶性转化的关系有待进一步研究.

自Anthony提出肝细胞不典型增生以来，不典型增生肝细胞被认为是肝癌的癌前期病变，之后又将不典型增生肝细胞分为大细胞性不典型增生和小细胞性不典型增生[5-9]，小细胞性不典型增生肝细胞比正常细胞小，胞质更富嗜碱性，但无明显的核异型及核增大，常呈片块状而不是孤立的单细胞排列. 大细胞性不典型增生则细胞大，常有不规则核及核仁，核质比例正常，其细胞常孤立地分散于硬化的组织中. 然而对不典型增生肝细胞是否为真性癌前病变尚有争议，因此1995年国际工作协会曾建议将大细胞性或小细胞性不典型增生命名为大细胞性改变(large-cell change，LCC)和小细胞性改变(small-cell change，SCC). 近年来，通过细胞PCNA[5]、及比较基因组杂交[9]等研究均表明SCC可能是肝癌癌前病变，而LCC与肝癌无明显相关性. 本研究中所见有形态改变的AFP阳性肝细胞很像SCC，细胞不大而核增大且不太规则，核质比例增大，但与既往常呈片块状或存在于增生结节中的SCC不同，这些AFP阳性细胞散在于肝细胞索中，是否属于另外一种存在形式的SCC、或是SCC的前期病变、值得进一步深入研究.

癌周肝硬化在光镜形态上与一般肝硬化无明显的区别，但研究表明癌周肝硬化的肝细胞无论在癌基因，还是肿瘤标志物的表达等方面均具备了癌前病变的特征[11-13]; 应用图像分析定量方法也已发现癌周肝硬化的肝细胞细胞核的大小、核质比例等形态特征参数与一般肝硬化明显不同而介于肝细胞性肝癌(HCC)与肝脏良性病变之间[11, 14]. 因此，我们曾提出了癌周肝硬化可能是癌前肝硬化在癌周残留的推论[11-14]. 尽管已知的癌前病变如交界性增生结节或SCC与肝癌的关系更为密切，但这些病变较为局限且发生率较低，很难通过穿刺活检或影像学检查得以及时发现[15]. 因此，那些弥漫分布的AFP阳性且有形态改变的肝细胞若能进一步证实为一种癌前病变，则为肝穿刺活检发现肝癌高危人群以及早期诊断肝癌提供了一个重要的途径.

4 参考文献

1 Zhai SH, Liu JB, Liu YM, Zhang LL, Du ZP. Expression of HBsAg, HCV-Ag and AFP in liver cirrhosis and hepatocarcinoma. *Shijie Huaren Xiaohua Zazhi* 2000;8:524-527

2 杨业发, 吴孟超, 陈汉, 杨广顺, 郁庆明. 肝癌组织及非癌肝组织中AFPmRNA的定量分析. 中华肝脏病杂志 2001;9:6

3 Li J, Huang Y, Lin M. Clinical evaluation of several tumor markers in the diagnosis of primary hepatic cancer. *World J Gastroenterol* 2000;6(Suppl 3):39
4 Jiang YF, Yang ZH, Hu JQ. Recurrence or metastasis of HCC: predictors, early detection and experimental antiangiogenic therapy. *World J Gastroenterol* 2000;6:61-65
5 Makino Y, Shiraki K, Sugimoto K, Ito T, Yamanaka T, Fujikawa K, Takase K, Nakano T. Histological features of cirrhosis with hepatitis C virus for prediction of hepatocellular carcinoma development; a prospective study. *Anticancer Res* 2000;20:3709-3715
6 Kojiro M. Premalignant lesions of hepatocellular carcinoma: pathologic viewpoint. *J Hepatobiliary Pancreat Surg* 2000;7:535-541
7 Libbrecht L, Desmet V, Van Damme B, Roskams T. The immunohistochemical phenotype of dysplastic foci in human liver: correlation with putative progenitor cells. *J Hepatol* 2000;33:76-84
8 Wittekind C. The new WHO classification of liver tumors-what is really new? *Verh Dtsch Ges Pathol* 2001;85:212-218
9 Marchio A, Terris B, Meddeb M, Pineau P, Duverger A, Tiollais P, Bernheim A, Dejean A. Chromosomal abnormalities in liver cell dysplasia detected by comparative genomic hybridisation. *Mol Pathol* 2001;54:270-274
10 Su Q, Bannasch P. Relevance of hepatic preneoplasia for human hepatocarcinogenesis. *Toxicol Pathol* 2003;31:126-133
11 Shen LJ, Zhang ZJ, Ou YM, Zhang HX, Huang R, He Y, Wang MJ, Xu GS. Computed morphometric analysis and expression of alpha fetoprotein in hepatocellular carcinoma and its related lesion. *World J Gastroenterol* 2000;6:415-416
12 Shen LJ, Zhang ZJ, Zhang HX, Yang WB, Huang R. Expression of GST-pi and HBV infection in hepatocellular carcinoma. *Ai Zheng* 2002;21:29-32
13 Shen LJ, Zhang HX, Zhang ZJ, Li JY, Chen MQ, Yang WB, Huang R. Detection of HBV,PCNA and GST-PI in hepatocellular carcinoma and chronic liver diseases. *World J Gastroenterol* 2003;9:459-462
14 章宗籍, 申丽娟, 欧阳明. 人体肝癌病理形态发生和预测诊断价值的图象分析研究. 中国体视学与图像分析 2000;5:230-234
15 Hsu CY, Chu CH, Lin SC, Yang FS, Yang TL, Chang KM. Concomitant hepatocellular adenoma and adenomatous hyperplasia in a patient without cirrhosis. *World J Gastroenterol* 2003;9:627-630

ISSN 1009-3079 CN 14-1260/R 2004年版权归世界胃肠病学杂志社

• 消息 •

World Journal of Gastroenterology 发行

《*World Journal of Gastroenterology*，WJG》 2003年印刷版共发行973份，其中国内邮局征订168份，分布在27个省市自治区; 国外发行105份，分布在56个国家和地区; 向承担国家973和863及国家自然科学基金项目负责人赠送700份. 让更多的国际胃肠病学和肝病学专家阅读和使用WJG发表的具有我国特色及国际先进水平的学术论文，WJG向美国胃肠病学会会员，美国肝病学会会员，美国癌症研究会会员免费提供每期的全文电子版，目前每期电子版的发行量已达21200份.

World Journal of Gastroenterology 影响因子

影响因子是国际通行的期刊评价指标之一，是反映期刊重要性的宏观定量指标. 通常影响因子越大，期刊的学术影响力和作用也越大. 总被引频次是指期刊自创刊以来所刊登的全部论文在统计当年被引用的总次数，是一个非常客观实际的评价指标，可以显示该刊被使用和重视的程度，以及在科学交流中的作用和地位. 美国科学信息研究所(ISI)出版的期刊引证报告(JCR): 《*World Journal of Gastroenterology*，WJG》 2002年影响因子为2.532，被引频次为1 535. WJG 2002年影响因子在国际胃肠病学和肝病学领域的45种期刊中排名第13位，在SCI收录的所有5876种国际科学期刊中排名第797位. WJG 2001年影响因子1.445，被引频次为722; WJG 2000年影响因子0.993，被引频次327次. 1998年以来发表的全文电子版(ASP，PDF) 已与PubMed中的文摘进行了链接，全世界的读者在利用PubMed检索时即可免费阅读到WJG发表的全文，使本刊作者发表的论文在全球得到及时广泛的传播，期刊的影响因子逐年上升，国际影响逐年扩大.