

胃十二指肠转移性黑色素瘤1例

胡伟, 时昭红, 毛德华, 于皆平, 吴玉芳

■背景资料

恶性黑色素瘤是一种高度恶性肿瘤, 极易转移至脑、肺、肝及淋巴结。胃肠道转移由于临床症状不典型, 极易漏诊, 有必要进行常规内镜检查, 提高其胃肠道转移的诊断率, 并采取相应的治疗措施, 改善患者的预后。

胡伟, 时昭红, 毛德华, 于皆平, 吴玉芳, 武汉市第一医院消化科 湖北省武汉市 430022

于皆平, 武汉大学人民医院消化科 湖北省武汉市 430060

通讯作者: 胡伟, 430022, 湖北省武汉市利济北路225号, 武汉市第一医院消化科. lingland@163.com

电话: 027-85855908-491

收稿日期: 2007-06-29 修回日期: 2007-10-10

摘要

对1例皮肤恶性黑色素瘤胃十二指肠转移患者进行报道, 并分析其内镜特点、治疗方式及预后。由此认为恶性黑色素瘤的胃肠道转移常被低估, 有必要对其进行常规内镜检查并采取相应的治疗措施, 提高患者的生存率。

关键词: 转移性黑色素瘤

胡伟, 时昭红, 毛德华, 于皆平, 吴玉芳. 胃十二指肠转移性黑色素瘤1例. 世界华人消化杂志 2007;15(29):3152-3153

<http://www.wjgnet.com/1009-3079/15/3152.asp>

0 引言

恶性黑色素瘤(malignant melanoma)是黑色素细胞的恶性肿瘤, 绝大多数发生于皮肤, 其恶性程度高, 预后差, 常早期引起区域淋巴结及血源性转移。最常见的为淋巴结、肺、肝和脑, 胃肠道转移较少见。现报道胃十二指肠同时转移的恶性黑色素瘤1例。

1 病例报告

患者, 男, 71岁, 2006年因“拇指甲下恶性黑色素瘤”行右拇指截除术。2007年因“纳差、恶心、消瘦2 mo”来我院行胃镜检查。胃镜发现, 胃底, 胃体, 胃窦部均可见多处大小不等直径约0.2-0.6 cm的黑色斑块, 轻度隆起(图1A), 十二指肠球部及降部也可见散在直径约0.2-0.6 cm的黑色斑块, 其中球部前壁可见一个1.5 cm×1.5 cm的溃疡, 底覆黑苔(图1B)。活检病理诊断为转移性黑色素瘤。因患者全身多处转移, 经济条件差, 未予治疗, 3 d后自动出院。

2 讨论

恶性黑色素瘤(简称恶黑)是一种高度恶性肿瘤,

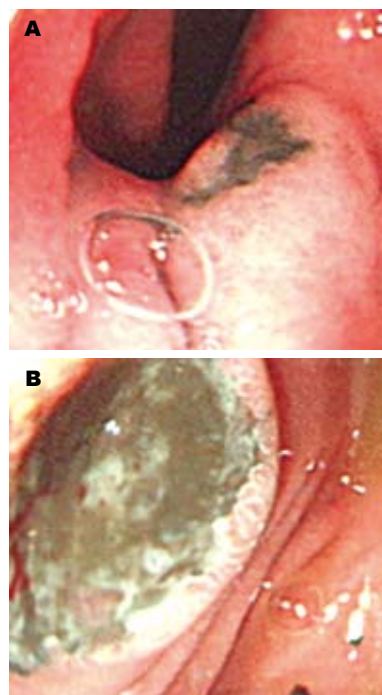


图1 胃镜检查

查。A: 胃角可见一较大黑色斑块, 并有溃疡形成; B: 十二指肠球部前壁可见一较大黑色斑块, 底部溃疡形成。

瘤, 一般多发于中老年人, 好发于日光曝晒部位或摩擦挤压部位。此病起病隐匿, 发展迅速, 其转移方式主要是通过淋巴道和血行播散, 极易转移至脑、肺、肝及淋巴结, 胃肠道转移临床较少见。据文献报道, 胃肠道转移患者生前被确诊者仅占1%-4%, 尸解中却发现阳性率可达50%-60%^[1]。一般恶性黑色素瘤发生胃十二指肠转移的患者临床症状特征不典型, 可有腹胀、暖气、反酸等非特异性症状, 也可合并出血、穿孔等并发症^[2]。诊断主要依靠内镜, 其内镜下主要有3种表现类型^[3]: (1)单个隆起型: 隆起局部表面光滑, 有拱型皱襞, 类似黏膜下肿瘤, 隆起顶部可有凹陷或溃疡; (2)多发隆起型: 单个隆起型表现; (3)弥漫型: 类似Borrmann IV期胃癌。本例患者于原发灶切除半年后发生胃、十二指肠转移, 临床较为罕见。内镜下表现为多发隆起型, 可见多发的黑色隆起性斑块, 胃角及十二指肠球部可见溃疡形成和黑痂附着, 病检提示黑色素瘤。

恶性黑色素瘤胃肠道转移后患者生存率较低, 文献报道平均生存期为4-6 mo。其治疗仍为

手术切除, 手术切除后其生存期可达23-48 mo. 本例患者已有皮肤、淋巴结以及肺肝脾等多部位转移, 预后差.

3 参考文献

- 1 Liang KV, Sanderson SO, Nowakowski GS, Arora AS. Metastatic malignant melanoma of the

- gastrointestinal tract. *Mayo Clin Proc* 2006; 81: 511-516
- 2 Fink W, Zimpfer A, Ugurel S. Mucosal metastases in malignant melanoma. *Onkologie* 2003; 26: 249-251
- 3 Schuchter LM, Green R, Fraker D. Primary and metastatic diseases in malignant melanoma of the gastrointestinal tract. *Curr Opin Oncol* 2000; 12: 181-185

■同行评价

本文个案报道图片清晰, 参考文献恰当充分, 有一定的临床意义.

编辑 何燕 电编 何基才

ISSN 1009-3079 CN 14-1260/R 2007年版权归世界华人消化杂志

• 消息 •

中华医学会第五届消化内镜学分会青年委员会成立大会暨第三届学会研讨会通知

本刊讯 由中华医学会消化内镜学分会主办, 江西省医学会消化内镜专业委员会、南昌大学第一附属医院承办的中华医学会第五届消化内镜学分会青年委员会成立大会暨第三届学术研讨会将于2007-11-02/04在江西南昌举行. 届时将邀请美国、香港等国家和地区的国际著名消化内镜专家及国内知名消化内镜专家莅临大会.

1 会议内容

中华医学会第五届消化内镜学分会青年委员会成立大会; 青年内镜医师培训讲座; 消化内镜新进展讲座; 青年委员专题讲座.

2 联系方式

徐萍, 330006, 江西省南昌市永外正街17号, 南昌大学第一附属医院消化科. 电话: 0791-8692506或0791-8692540, E-mail: yfyxp@yahoo.com.cn.