

# Klippel-Trenaunay综合征并肠血管畸形致下消化道出血1例

温志坚, 段朋, 李文岗

温志坚, 李文岗, 厦门大学附属成功医院肝胆胰血管外科 福建省厦门市 361000

段朋, 福建医科大学研究生教育学院 福建省福州市 350000  
作者贡献分布: 文章设计由李文岗完成; 病理图片及说明由段朋提供; 论文写作由温志坚与段朋完成, 李文岗审校。

通讯作者: 李文岗, 教授, 361000, 福建省厦门市, 厦门大学附属成功医院肝胆胰血管外科. lwg11861@163.com

电话: 0592-6335699

收稿日期: 2011-11-07 修回日期: 2011-12-19

接受日期: 2012-02-27 在线出版日期: 2012-02-28

## Lower gastrointestinal tract bleeding caused by Klippel-Trenaunay syndrome and intestinal vascular malformation: a case report

Zhi-Jian Wen, Peng Duan, Wen-Gang Li

Zhi-Jian Wen, Wen-Gang Li, Department of Hepatopancreatobiliary and Vascular Surgery Department, the Successful Affiliated Chenggong Hospital of Xiamen University, Xiamen 361000, Fujian Province, China

Peng Duan, Postgraduate College, Fujian Medical University, Fuzhou 350000, Fujian Province, China

Correspondence to: Wen-Gang Li, Professor, Department of Hepatopancreatobiliary and Vascular Surgery Department, the Successful Affiliated Chenggong Hospital of Xiamen University, Xiamen 361000, Fujian Province, China. lwg11861@163.com

Received: 2011-11-07 Revised: 2011-12-19

Accepted: 2012-02-27 Published online: 2012-02-28

## Abstract

Lower gastrointestinal bleeding caused by vascular malformation is rare but occupies an important position in lower gastrointestinal bleeding of unknown causes. Here we report a case of lower gastrointestinal bleeding caused by intestinal vascular malformation and Klippel-Trenaunay syndrome. For this case, intestinal bleeding caused by vascular malformation was treated firstly, and comprehensive treatment followed.

**Key Words:** Klippel-Trenaunay syndrome; Vascular malformation; Gastrointestinal tract bleeding

Wen ZJ, Duan P, Li WG. Lower gastrointestinal tract bleeding caused by Klippel-Trenaunay syndrome and intestinal vascular malformation: a case report. *Shijie*

*Huaren Xiaohua Zazhi* 2012; 20(6): 531-533

## 摘要

肠道血管畸形引起下消化道出血较为少见,但在下消化道不明原因出血中占有重要地位,本病例肠道血管畸形合并Klippel-Trenaunay综合征(Klippel-Trenaunay syndrome, KTS). 针对本病例,应首要解决脉管畸形所致的肠道出血,再联合其他学科进行综合治疗。

**关键词:** Klippel-Trenaunay综合征; 肠血管畸形; 消化系出血

温志坚, 段朋, 李文岗. Klippel-Trenaunay综合征并肠血管畸形致下消化道出血1例. 世界华人消化杂志 2012; 20(6): 531-533  
<http://www.wjgnet.com/1009-3079/20/531.asp>

## 0 引言

下消化道出血由血管畸形引起者较为少见,但肠道血管畸形在下消化道不明原因出血中占有重要地位; Klippel-Trenaunay综合征(Klippel-Trenaunay syndrome, KTS)通常可合并包括肠道血管畸形在内的多系统病变。现将我院1例因KTS并肠血管畸形致下消化道出血报道如下。

## 1 病例报告

女, 20岁, 因“右下肢肿胀伴反复便血20年”入院, 便血1-2次/d, 每次约30-50 mL, 每月持续4-6 d, 大便呈糊状、鲜红色, 无腹痛、腹胀及发热。入院查体: 贫血貌, 左下腹深压痛, 全腹未触及包块, 肠鸣音正常。右大腿外侧皮肤褐色斑点, 右下肢轻度浮肿, 皮温较对侧稍升高, 右膝上10 cm周径38 cm, 膝下15 cm周径34 cm, 右股三角区、腘窝、小腿肌层均有压痛, Homans征(+). 右足背及胫后动脉搏动均良好。左下肢无浮肿, 左膝上10 cm周径37 cm, 膝下15 cm周径31 cm。患者5岁时因“膀胱血管瘤”行手术治疗, 7岁时因“痔疮”行痔切除手术治疗。其父母非近亲, 均体健。家族无同类病史。实验室检查: WBC  $4.6 \times 10^9/L$ ,

## ■背景资料

Klippel-Trenaunay综合征(Klippel-Trenaunay syndrome, KTS)是一种罕见的、复杂的脉管畸形, 病变可侵犯身体各个部位, 如上下肢、臀部、躯干及头部等, 但以下肢多见, 合并消化系血管畸形比较少见。

## ■同行评议者

何松, 教授, 重庆医科大学附属第二医院消化内科

### ■ 研发前沿

有关 Klippel-Trenaunay 综合征患者的治疗, 视临床表现和畸形严重程度而定, 由于常涉及多个器官, 大多数患者需要采用综合评价和治疗方法。

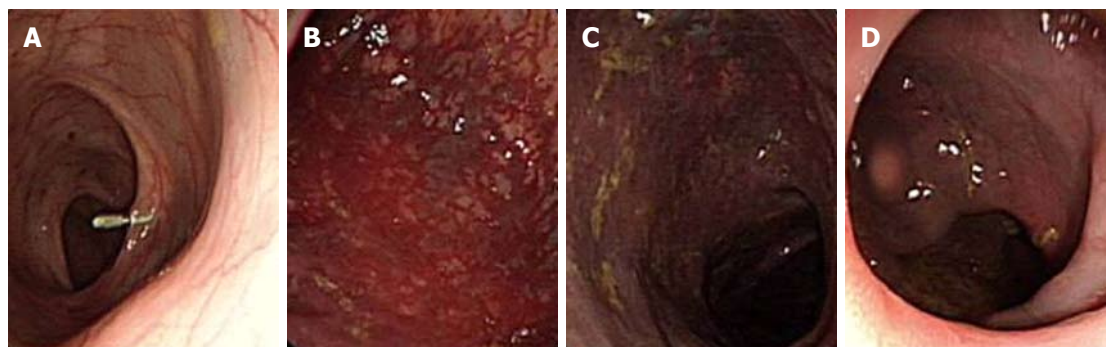


图 1 纤维结肠镜检查结果. A: 距肛门口 50 cm; B: 降结肠; C: 乙状结肠; D: 直肠。

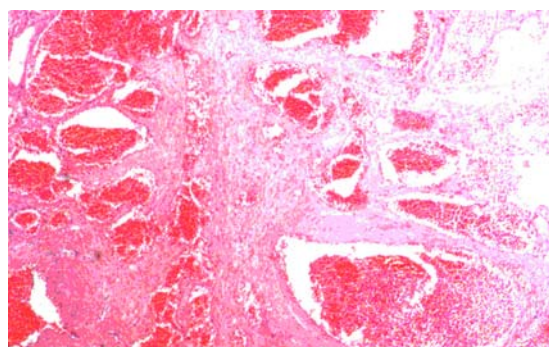


图 2 病理检查结果。

RBC  $3.2 \times 10^9/L$ , Hb 82g/L, AFP、CEA、结核抗体均无异常。纤维结肠镜检查(图1): 距肛门口约 50 cm 见肠黏膜血管充血显露, 至乙状结肠及直肠黏膜充血呈青紫色, 直肠尚可见团簇状血管, 余所见肠黏膜正常, 肠腔内无血迹。右下肢CT: 右侧大腿中下段外侧及小腿后部肌间隙内大范围混杂密度影, 其周静脉迂曲、扩张, 周围软组织肿胀, 考虑血管源性病变, KTS? 血管淋巴瘤? 治疗经过: 因患者便血症状较重且年纪尚小, 行手术治疗并予保肛, 右下肢肌间血管畸形暂不予特殊处理。于2011-09-07, 在全麻下行剖腹探查+降结肠、乙状结肠、部分直肠切除+结直肠吻合术, 术中见降结肠、乙状结肠及距肛门口约6 cm以上直肠可见弥漫性充血, 局部血管瘤形成。术后患者恢复良好, 便血症状治愈。复查血常规: WBC  $5.1 \times 10^9/L$ , RBC  $4.6 \times 10^9/L$ , Hb 112 g/L。术后病理示(图2): “降结肠、乙状结肠及部分直肠病变处” 肠壁全层可见许多大小不一、扩张不等的动静脉血管, 符合肠道血管畸形伴血管瘤形成。

## 2 讨论

KTS病因尚不清楚, 可能是胚胎期发育异常, 起源于血管壁间质组织的先天性遗传<sup>[1]</sup>。新近的研究<sup>[2]</sup>指出, 编码血管生成的易感基因在 KTS 的发病中起重要作用。我们复习了国内文献, 自1962

年发现首例至今已有100多例报道, 均无伴椎内脊髓外、肾动静脉血管畸形, 国内仅有脾、肠等内脏血管畸形个案报道。KTS是一种罕见的、复杂的脉管畸形, 其临床特征为: (1)微静脉畸形, 即葡萄酒色斑; (2)软组织和骨骼增生肥大, 偶尔伴有萎缩; (3)非典型性侧支静脉曲张。

血管畸形引起下消化道出血在外科临床较为少见, 但肠道血管畸形在下消化道不明原因出血中占有重要地位, 据报道发病率可占胃肠道出血的2.6%-6.2%<sup>[3]</sup>。有研究<sup>[4]</sup>认为胃肠道血管畸形发病与血管持续恒径现象有关, 也有研究<sup>[5]</sup>认为形成机制可能是由于黏膜下静脉进入肌层时, 受肌肉的收缩的影响, 使静脉血流量间断性阻塞, 血管内压力增加, 逐渐使黏膜下毛细血管扩张, 毛细血管前括约肌功能丧失, 造成小动静脉直接沟通。

目前, KTS的治疗方法, 主要是针对患肢的减状治疗<sup>[6]</sup>。本病例累及结肠, 我科通过切除病变肠管以解决肠道出血症状, 避免因长期消化系出血引起的贫血等疾病。而本病例中, 患者KTS三大临床特征并未明显影响生活质量, 建议择期治疗。对于KTS累及多个器官, 治疗复杂程度较高, 必需多学科联合治疗。

## 3 参考文献

- 1 Servelle M. Klippel and Trénaunay's syndrome. 768 operated cases. *Ann Surg* 1985; 201: 365-373
- 2 Kihiczak GG, Meine JG, Schwartz RA, Janniger CK. Klippel-Trenaunay syndrome: a multisystem disorder possibly resulting from a pathogenic gene for vascular and tissue overgrowth. *Int J Dermatol* 2006; 45: 883-890
- 3 Zuckerman G, Benitez J. A prospective study of bidirectional endoscopy (colonoscopy and upper endoscopy) in the evaluation of patients with occult gastrointestinal bleeding. *Am J Gastroenterol* 1992; 87: 62-66
- 4 Mikó TL, Thomázy VA. The caliber persistent ar-

tery of the stomach: a unifying approach to gastric aneurysm, Dieulafoy's lesion, and submucosal arterial malformation. *Hum Pathol* 1988; 19: 914-921

5 Richter JM, Hedberg SE, Athanasoulis CA, Schapiro

6

RH. Angiodysplasia. Clinical presentation and colonoscopic diagnosis. *Dig Dis Sci* 1984; 29: 481-485

周琴, 郑家伟. Klippel-Trenaunay综合征治疗进展. 口腔颌面外科杂志 2009; 19: 296-300

编辑 曹丽鸥 电编 闫晋利

## ■同行评价

本文报告了1例 Klippel-Trenaunay综合征并肠血管畸形致下消化道出血, 内容详实, 图文并茂, 有一定的学术价值。

ISSN 1009-3079 (print) ISSN 2219-2859 (online) CN 14-1260/R 2012年版权归世界华人消化杂志

## • 消息 •

## 百世登出版集团推出 12 种开放获取生物医学期刊全部被 PubMed 和 PMC 收录

**本刊讯** 由美国国立医学图书馆(U.S. National Library of Medicine, 简称NLM), 美国国立生物技术信息中心(National Center for Biotechnology Information, 简称NCBI)和美国国立卫生研究院(National Institutes of Health, 简称NIH), 共同于2010-2011年, 收录了百世登出版集团有限公司(Baishideng Publishing Group Co., Limited, 简称BPG)出版的12种开放获取生物医学期刊。12种期刊被NLM, NCBI和NIH共同主办的PubMed Central和PubMed平台, 公开面向全球发布, 读者免费阅读和下载全文。12种期刊被收录的名称及网址如下:

1 World Journal of Biological Chemistry (世界生物化学杂志)

<http://www.ncbi.nlm.nih.gov/pmc/journals/1495/>

2 World Journal of Cardiology (世界心脏病学杂志)

<http://www.ncbi.nlm.nih.gov/pmc/journals/1320/>

3 World Journal of Clinical Oncology (世界临床肿瘤学杂志)

<http://www.ncbi.nlm.nih.gov/pmc/journals/1494/>

4 World Journal of Diabetes (世界糖尿病杂志)

<http://www.ncbi.nlm.nih.gov/pmc/journals/1498/>

5 World Journal of Gastrointestinal Endoscopy (世界胃肠内镜杂志)

<http://www.ncbi.nlm.nih.gov/pmc/journals/1323/>

6 World Journal of Gastrointestinal Oncology (世界胃肠肿瘤学杂志)

<http://www.ncbi.nlm.nih.gov/pmc/journals/1324/>

7 World Journal of Gastrointestinal Pathophysiology (世界胃肠病理生理学杂志)

<http://www.ncbi.nlm.nih.gov/pmc/journals/1496/>

8 World Journal of Gastrointestinal Pharmacology and Therapeutics (世界胃肠药理学与治疗杂志)

<http://www.ncbi.nlm.nih.gov/pmc/journals/1497/>

9 World Journal of Gastrointestinal Surgery (世界胃肠外科杂志)

<http://www.ncbi.nlm.nih.gov/pmc/journals/1325/>

10 World Journal of Hepatology (世界肝病学杂志)

<http://www.ncbi.nlm.nih.gov/pmc/journals/1321/>

11 World Journal of Radiology (世界放射学杂志)

<http://www.ncbi.nlm.nih.gov/pmc/journals/1322/>

12 World Journal of Stem Cells (世界干细胞杂志)

<http://www.ncbi.nlm.nih.gov/pmc/journals/1470/>

(总编辑: 马连生2011-05-30)