

ISSN 1009-3079 (print)  
ISSN 2219-2859 (online)

# 世界华人消化杂志®

## WORLD CHINESE JOURNAL OF DIGESTOLOGY

### Shijie Huaren Xiaohua Zazhi

2021 年 5 月 8 日      第 29 卷      第 9 期      (Volume 29 Number 9)



## 9/2021

ISSN 1009-3079



《世界华人消化杂志》是一本高质量的同行评议、开放获取和在线出版的学术刊物。本刊被国际检索系统《化学文摘(Chemical Abstracts, CA)》、《医学文摘库/医学文摘(EMBASE/Excerpta Medica, EM)》、《文摘杂志(Abstract Journal, AJ)》、Scopus、中国知网《中国期刊全文数据库(CNKI)》、《中文科技期刊数据库(CSTJ)》和《超星期刊域出版平台(Superstar Journals Database)》数据库收录。



### 述评

- 449 中医药对肠道微生态的影响  
朱佳源, 肖嫩群, 谭周进

### 基础研究

- 455 基于全基因组测序对双重耐药幽门螺杆菌外排泵基因变异的研究  
叶淑芳, 张剑美, 代飞, 蓝陈菊, 章小君, 周丽珍, 汤清清, 孟飞

### 临床研究

- 461 影响原发性腹膜后肿瘤手术患者预后的危险因素分析  
郭丽娜, 李云超, 孙占峰, 闫海洋, 李辉, 王月明
- 467 老年非酒精性脂肪性肝病的营养状况及能量代谢特点  
刘芳, 叶青, 梁静, 曹影影, 史利利, 赵雪, 向慧玲
- 474 直肠癌动态增强磁共振成像定量灌注参数与血管内皮生长因子、微血管密度的相关性  
陈抚标, 唐鸿, 张心荣

### 文献综述

- 479 中医药调节肠道微生态研究技术进展  
李小雅, 谭周进

### 临床实践

- 488 结肠癌患者谷胱甘肽巯基转移酶P1(GSTP1)基因多态性与奥沙利铂敏感性和中医证型的相关性研究  
查华英, 吴岩, 尚洛南, 孙方

### 病例报告

- 496 经内镜下分次黏膜切除术诊断结肠子宫内异位症1例并文献复习  
王超, 郑末, 李甜甜, 王珏磊, 孙光斌

## 消 息

- 460 《世界华人消化杂志》栏目设置  
487 《腹痛的诊断、鉴别诊断与治疗》书讯  
495 《世界华人消化杂志》参考文献要求  
500 《世界华人消化杂志》性质、刊登内容及目标

## 封面故事

张力为, 主任医师, 教授, 医学博士, 硕士/博士研究生导师, 新疆医科大学第一附属医院, 主持国家及省部级自然科学基金课题4项, 参与国家及自治区自然科学基金4项; 近5年发表中文核心50余篇、SCI 3篇、获得省部级科技一等奖、二等奖; 参编教材3部; 任新疆食管癌研究所所长, 新疆抗癌协会副理事长, 新疆医科大学一附院器官移植中心副主任. 还担任新疆医学会胸心外血管外科学专业委员会主任委员, 新疆抗癌协会食管癌专业委员会主任委员, 中华医学会胸心外血管外科学专业委员会第八、九届青年委员, 中华医学会气管纵隔学组委员会委员, 中华医学会胸腔镜学组委员会委员, 中国抗癌协会食管癌专业委员会委员, 中国医师协会胸外科专业委员会委员等协会职务.

## 本期责任人

编务 张砚梁; 送审编辑 张砚梁; 组版编辑 张砚梁; 英文编辑 王天奇;  
形式规范审核编辑部主任 李香; 最终清样审核总编辑 马连生

## 世界华人消化杂志

Shijie Huaren Xiaohua Zazhi

吴阶平 题写封面刊名

陈可冀 题写版权刊名

(半月刊)

创 刊 1993-01-15

改 刊 1998-01-25

出 版 2021-05-08

原刊名 新消化病学杂志

期刊名称

世界华人消化杂志

国际标准连续出版物号

ISSN 1009-3079 (print) ISSN 2219-2859 (online)

主编

党双锁, 教授, 710004, 陕西省西安市, 西安交通大学医学院第二附属医院感染科

江学良, 教授, 250031, 山东省济南市, 中国人民解放军济南军区总医院消化科

刘占举, 教授, 200072, 上海市, 同济大学附属第十人民医院消化内科

吕宾, 教授, 310006, 浙江省杭州市, 浙江中医药大学附属医院(浙江省中医院)消化科

马大烈, 教授, 200433, 上海市, 中国人民解放军第二军医大学附属长海医院病理科

王俊平, 教授, 030001, 山西省太原市, 山西省人民医院消化科

王小众, 教授, 350001, 福建省福州市, 福建医科大学附属协和医院消化内科

姚登福, 教授, 226001, 江苏省南通市, 南通大学附属医院临床医学研究中心

张宗明, 教授, 100073, 北京市, 首都医科大学北京电力医院普外科

编辑委员会

编辑委员会成员在线名单, 详见:

<https://www.wjgnet.com/1009-3079/editorialboard.htm>

编辑部

王金磊, 主任

《世界华人消化杂志》编辑部

Baishideng Publishing Group Inc

7041 Koll Center Parkway, Suite 160, Pleasanton, CA 94566, USA

Telephone: +1-925-3991568

E-mail: wjgd@wjgnet.com

<http://www.wjgnet.com>

出版

百世登出版集团有限公司

Baishideng Publishing Group Inc

7041 Koll Center Parkway, Suite 160, Pleasanton, CA 94566, USA

Telephone: +1-925-3991568

E-mail: bpgoffice@wjgnet.com

<https://www.wjgnet.com>

制作

北京百世登生物医学科技有限公司  
100025, 北京市朝阳区东四环中路  
62号, 远洋国际中心D座903室  
电话: +86-10-85381892

《世界华人消化杂志》是一本高质量的同行评议, 开放获取和在线出版的学术刊物. 本刊被国际检索系统《化学文摘(Chemical Abstracts, CA)》、《医学文摘库/医学文摘(EMBASE/Excerpta Medica, EM)》、《文摘杂志(Abstract Journal, AJ)》、Scopus、中国知网《中国期刊全文数据库(CNKI)》、《中文科技期刊数据库(CSTJ)》和《超星期刊出版平台(Superstar Journals Database)》数据库收录.

《世界华人消化杂志》正式开通了在线办公系统(<https://www.baishideng.com>), 所有办公流程一律可以在线进行, 包括投稿、审稿、编辑、审读, 以及作者、读者和编者之间的信息反馈交流.

特别声明

本刊刊出的所有文章不代表本刊编辑部和本刊编委会的观点, 除非特别声明. 本刊如有印装质量问题, 请向本刊编辑部调换.

定价

每期136.00元 全年24期3264.00元

© 2021 Baishideng Publishing Group Inc. All rights reserved.



## Contents

Volume 29 Number 9 May 8, 2021

### EDITORIAL

- 449 Research progress on intestinal mucosal injury induced by traditional Chinese medicine  
*Zhu JY, Xiao NQ, Tan ZJ*

### BASIC RESEARCH

- 455 Investigation of mutation of multidrug resistant *Helicobacter pylori* efflux pump gene based on whole genome sequencing  
*Ye SF, Zhang JM, Dai F, Lan CJ, Zhang XJ, Zhou LZ, Tang QQ, Meng F*

### CLINICAL RESEARCH

- 461 Risk factors influencing prognosis of patients undergoing primary retroperitoneal tumor surgery  
*Guo LN, Li YC, Sun ZF, Yan HY, Li H, Wang YM*
- 467 Nutritional status and energy metabolism in elderly patients with nonalcoholic fatty liver disease  
*Liu F, Ye Q, Liang J, Cao YY, Shi LL, Zhao X, Xiang HL*
- 474 Correlation of dynamic contrast-enhanced magnetic resonance quantitative perfusion parameters with vascular endothelial growth factor and microvessel density in rectal cancer  
*Chen FB, Tang H, Zhang XR*

### REVIEW

- 479 Advances in research technology of regulation of intestinal microecology by traditional Chinese medicine  
*Li XY, Tan ZJ*

### CLINICAL PRACTICE

- 488 Association of glutathione thioltransferase P1 (*GSTP1*) gene polymorphism with sensitivity to oxaliplatin and traditional Chinese medicine syndrome types in colon cancer patients  
*Cha HY, Wu Y, Shang LN, Sun F*

### CASE REPORT

- 496 Colonic endometriosis diagnosed by endoscopic piecemeal mucosal resection: A case report and literature review  
*Wang C, Zheng M, Li TT, Wang JL, Sun GB*

## Contents

*World Chinese Journal of Digestology*  
Volume 29 Number 9 May 8, 2021

### COVER

Editorial Board Member of *World Chinese Journal of Digestology*, Li-Wei Zhang, Chief Physician, Professor, Doctor of Medicine, Master and Doctoral Supervisor, The First Affiliated Hospital of Xinjiang Medical University, No. 137 Liyushan South Road, Urumqi 830054, Xinjiang Uygur Autonomous Region, China. zhangliwei@163.com

### Indexed/Abstracted by

Chemical Abstracts, EMBASE/Excerpta Medica, Abstract Journals, Scopus, CNKI, CSTJ and Superstar Journals Database.

### RESPONSIBLE EDITORS FOR THIS ISSUE

Assistant Editor: *Yan-Liang Zhang*

Review Editor: *Yan-Liang Zhang*

Production Editor: *Yan-Liang Zhang*

English Language Editor: *Tian-Qi Wang*

Proof Editor: *Xiang Li*

Layout Reviewer: *Lian-Sheng Ma*

### Shijie Huaren Xiaohua Zazhi

**Founded** on January 15, 1993

**Renamed** on January 25, 1998

**Publication date** May 8, 2021

#### NAME OF JOURNAL

*World Chinese Journal of Digestology*

#### ISSN

ISSN 1009-3079 (print) ISSN 2219-2859 (online)

#### EDITOR-IN-CHIEF

**Shuang-Suo Dang, Professor**, Department of Infectious Diseases, the Second Affiliated Hospital of Medical School of Xi'an Jiaotong University, Xi'an 710004, Shaanxi Province, China

**Xue-Liang Jiang, Professor**, Department of Gastroenterology, General Hospital of Jinan Military Command of Chinese PLA, Jinan 250031, Shandong Province, China

**Zhan-Ju Liu, Professor**, Department of Gastroenterology, Shanghai Tenth People's Hospital, Tongji University, Shanghai 200072, China

**Bin Lv, Professor**, Department of Gastroenterology, the First Affiliated Hospital of Zhejiang Chinese Medical University, Hangzhou 310006, Zhejiang Province, China

**Da-Lie Ma, Professor**, Department of Pathology, Changhai Hospital, the Second Military Medical University of Chinese PLA, Shanghai 200433, China

**Jun-Ping Wang, Professor**, Department of Gastroenterology, People's Hospital of Shanxi,

Taiyuan 030001, Shanxi Province, China

**Xiao-Zhong Wang, Professor**, Department of Gastroenterology, Union Hospital, Fujian Medical University, Fuzhou 350001, Fujian Province, China

**Deng-Fu Yao, Professor**, Clinical Research Center, Affiliated Hospital of Nantong University, Nantong 226001, Jiangsu Province, China

**Zong-Ming Zhang, Professor**, Department of General Surgery, Beijing Electric Power Hospital, Capital Medical University, Beijing 100073, China

#### EDITORIAL BOARD MEMBERS

All editorial board members resources online at <https://www.wjgnet.com/1009-3079/editorialboard.htm>

#### EDITORIAL OFFICE

Jin-Lei Wang, Director

*World Chinese Journal of Digestology*

Baishideng Publishing Group Inc

7041 Koll Center Parkway, Suite 160, Pleasanton, CA 94566, USA

Telephone: +1-925-3991568

E-mail: [wjcd@wjgnet.com](mailto:wjcd@wjgnet.com)

<https://www.wjgnet.com>

#### PUBLISHER

Baishideng Publishing Group Inc

7041 Koll Center Parkway, Suite 160, Pleasanton, CA 94566, USA

Telephone: +1-925-3991568

E-mail: [bpgoffice@wjgnet.com](mailto:bpgoffice@wjgnet.com)

<https://www.wjgnet.com>

### PRODUCTION CENTER

Beijing Baishideng BioMed Scientific Co., Limited Room 903, Building D, Ocean International Center, No. 62 Dongsihuan Zhonglu, Chaoyang District, Beijing 100025, China  
Telephone: +86-10-85381892

### PRINT SUBSCRIPTION

RMB 136 Yuan for each issue

RMB 3264 Yuan for one year

### COPYRIGHT

© 2021 Baishideng Publishing Group Inc. Articles published by this open access journal are distributed under the terms of the Creative Commons Attribution Non-commercial License, which permits use, distribution, and reproduction in any medium, provided the original work is properly cited, the use is non commercial and is otherwise in compliance with the license.

### SPECIAL STATEMENT

All articles published in journals owned by the Baishideng Publishing Group (BPG) represent the views and opinions of their authors, but not the views, opinions or policies of the BPG, except where otherwise explicitly indicated.

### INSTRUCTIONS TO AUTHORS

Full instructions are available online at <https://www.wjgnet.com/1009-3079/Nav/36>. If you do not have web access, please contact the editorial office.



# 直肠癌动态增强磁共振成像定量灌注参数与血管内皮生长因子、微血管密度的相关性

陈抚标, 唐 鸿, 张心荣

**陈抚标, 唐鸿**, 浙江省德清县人民医院放射科(邵逸夫医院德清院区) 浙江省湖州市313200

**张心荣**, 浙江省德清县人民医院超声科(邵逸夫医院德清院区) 浙江省湖州市313200

陈抚标, 主治医师, 主要从事放射诊断工作.

**作者贡献分布:** 此课题由陈抚标设计, 研究过程由陈抚标, 唐鸿, 张心荣共同操作完成. 研究所用新试剂及分析工具由陈抚标提供, 数据分析及论文写作由陈抚标完成.

**通讯作者:** 张心荣, 主治医师, 313200, 浙江省湖州市德清县武康镇英溪南路120号, 浙江省德清县人民医院超声科. zhangxinrong2018@163.com

收稿日期: 2021-01-19

修回日期: 2021-02-15

接受日期: 2021-03-27

在线出版日期: 2021-05-08

## Correlation of dynamic contrast-enhanced magnetic resonance quantitative perfusion parameters with vascular endothelial growth factor expression and microvessel density in rectal cancer

Fu-Biao Chen, Hong Tang, Xin-Rong Zhang

**Fu-Biao Chen, Hong Tang**, Department of Radiology, Deqing People's Hospital, Huzhou 313200, Zhejiang Province, China

**Xin-Rong Zhang**, Department of Ultrasonography, Deqing People's Hospital, Huzhou 313200, Zhejiang Province, China

**Corresponding author:** Xin-Rong Zhang, Chief Physician, Department of Ultrasonography, Deqing People's Hospital, No. 120 Yingxi South Road, Wukang, Deqing, Huzhou 313200, Zhejiang Province, China. zhangxinrong2018@163.com

Received: 2021-01-19

Revised: 2021-02-15

Accepted: 2021-03-27

Published online: 2021-05-08

## Abstract BACKGROUND

Dynamic contrast-enhanced magnetic resonance imaging (DCE-MRI) plays a very important role in assessing tumor nature, blood perfusion, prognosis, and so on. DCE-MRI can quantitatively analyze the blood perfusion state of tumor microcirculation, which can provide valuable hemodynamic information for clinical preoperative evaluation.

## AIM

To investigate the correlation of quantitative perfusion parameters of DCE-MRI with vascular endothelial growth factor (VEGF) expression and microvessel density (MVD) in rectal cancer.

## METHODS

Sixty-five patients with rectal cancer who were scheduled for surgical resection at our hospital were selected. All patients were examined by DCE-MRI before operation. The quantitative perfusion parameters including forward transport constant ( $K^{trans}$ ), reverse transport constant ( $Kep$ ), volume fraction ( $Ve$ ), and area under the starting curve (iAUC) of the lesion and normal rectal wall were measured. The MVD and VEGF expression were measured by immunohistochemistry. The correlation of DCE-MRI quantitative perfusion parameters with VEGF expression and MVD in rectal cancer was then analyzed.

## RESULTS

$K^{trans}$ ,  $Kep$ ,  $Ve$ , and iAUC in rectal cancer lesions were significantly higher than those in the normal rectal wall ( $P < 0.05$ ). MVD and VEGF expression in rectal cancer

lesions were significantly higher than those in the normal rectal wall ( $P < 0.05$ ).  $K^{trans}$ ,  $Kep$ ,  $Ve$ , and  $iAUC$  were positively correlated with MVD ( $r = 0.76, 0.70, 0.46$ , and  $0.68$ , respectively,  $P < 0.05$ ) and VEGF expression ( $r = 0.72, 0.67, 0.41$ , and  $0.64$ , respectively,  $P < 0.05$ ).

## CONCLUSION

DCE-MRI quantitative perfusion parameters in rectal cancer can effectively reflect the blood perfusion state of the lesions, and there is a high correlation between  $K^{trans}$  and MVD and VEGF expression, which can provide valuable reference for preoperative evaluation of this malignancy.

© The Author(s) 2021. Published by Baishideng Publishing Group Inc. All rights reserved.

**Key Words:** Rectal cancer; Magnetic resonance imaging; Perfusion; Microvessel density; Vascular endothelial growth factor

**Citation:** Chen FB, Tang H, Zhang XR. Correlation of dynamic contrast-enhanced magnetic resonance quantitative perfusion parameters with vascular endothelial growth factor and microvessel density in rectal cancer. *Shijie Huaren Xiaohua Zazhi* 2021; 29(9): 474-478

**URL:** <https://www.wjgnet.com/1009-3079/full/v29/i9/474.htm>

**DOI:** <https://dx.doi.org/10.11569/wjcd.v29.i9.474>

## 摘要

### 背景

动态增强磁共振成像在肿瘤性质、血流灌注、预后评估等方面发挥着十分重要的作用。动态增强磁共振成像能定量分析肿瘤组织微循环血流灌注状态, 可为临床术前评估提供有价值的血流动力学信息。

### 目的

探讨直肠癌动态增强磁共振成像(dynamic contrast-enhanced magnetic resonance image, DCE-MRI)定量灌注参数与血管内皮生长因子、微血管密度的相关性。

### 方法

选取在我院拟行手术切除治疗的65例直肠癌患者作为研究对象。所有患者术前均行DCE-MRI检查, 测定病灶及其周围正常直肠壁的定量灌注参数: 正向转运常数(forward transport constant,  $K^{trans}$ )、反向转运常数(reverse transport constant,  $Kep$ )、容积分数(volume fraction,  $Ve$ )和起始曲线下面积(area under the starting curve,  $iAUC$ )。采用免疫组织化学方法测定术后标本的血管内皮生长因子(vascular endothelial growth factor, VEGF)表达水平、微血管密度(microvessel density, MVD), 分析DCE-MRI定量灌注参数与VEGF、MVD的相关性。

### 结果

直肠癌病灶的 $K^{trans}$ 、 $Kep$ 、 $Ve$ 和 $iAUC$ 均明显高于正

常直肠壁, 差异均有统计学意义(均 $P < 0.05$ ); 直肠癌病灶的MVD和VEGF表达水平均明显高于正常直肠壁, 差异均有统计学意义(均 $P < 0.05$ );  $K^{trans}$ 、 $Kep$ 、 $Ve$ 和 $iAUC$ 与MVD均呈正相关, 相关系数分别为 $r = 0.76$ 、 $r = 0.70$ 、 $r = 0.46$ 、 $r = 0.68$ (均 $P < 0.05$ ); 与VEGF表达水平均呈正相关, 相关系数分别为 $r = 0.72$ 、 $r = 0.67$ 、 $r = 0.41$ 、 $r = 0.64$ (均 $P < 0.05$ )。

## 结论

直肠癌DCE-MRI定量灌注参数能有效反映病灶的血流灌注状态, 其中 $K^{trans}$ 与MVD、VEGF表达水平具有较好相关性, 可为术前评估提供有价值的参考。

© The Author(s) 2021. Published by Baishideng Publishing Group Inc. All rights reserved.

**关键词:** 直肠癌; 磁共振成像; 灌注; 微血管密度; 血管内皮生长因子

**核心提要:** 直肠癌动态增强磁共振成像(dynamic contrast-enhanced magnetic resonance image, DCE-MRI)能准确反映肿瘤组织的血流灌注分布。运用DCE-MRI定量分析直肠癌组织的微循环血流灌注, 为术前评估病灶新生血管状态提供参考。

**文献来源:** 陈抚标, 唐鸿, 张心荣. 直肠癌动态增强磁共振成像定量灌注参数与血管内皮生长因子、微血管密度的相关性. *世界华人消化杂志* 2021; 29(9): 474-478

**URL:** <https://www.wjgnet.com/1009-3079/full/v29/i9/474.htm>

**DOI:** <https://dx.doi.org/10.11569/wjcd.v29.i9.474>

## 0 引言

血管生成对于肿瘤的生长和发展是必不可少的<sup>[1]</sup>。在直肠癌中, 血管生成与跨壁扩散、淋巴转移和远处血行转移密切相关<sup>[2]</sup>。血管生成状态的评估方法有直接法和间接法。直接法一直被认为是评价的“金标准”, 如检测组织标本的微血管密度(microvessel density, MVD)和血管内皮生长因子(vascular endothelial growth factor, VEGF)等, 但存在耗时长、侵入性强、重复性差等缺点<sup>[3]</sup>。直肠癌动态增强磁共振成像(dynamic contrast-enhanced magnetic resonance image, DCE-MRI)可通过对比剂在肿瘤组织中的分布状态分析肿瘤组织的血管灌注变化, 从而间接反映其血管形成及生物学行为。本研究旨在探讨DCE-MRI定量灌注参数与VEGF、MVD的相关性, 以期临床诊治提供有价值的参考。

## 1 材料和方法

**1.1 材料** 选取2018-05/2020-11期间, 在我院拟行手术切除治疗的65例直肠癌患者作为研究对象。其中男42例, 女23例, 平均年龄( $53.5 \pm 13.4$ )岁。纳入标准: (1)均经肠

表 1 DCE-MRI定量灌注参数比较

组别/参数	$K^{trans}(\text{min}^{-1})$	$Kep(\text{min}^{-1})$	Ve	iAUC( $\text{mmol} \times \text{L}^{-1} \times \text{s}$ )
直肠癌	$0.23 \pm 0.05^b$	$0.92 \pm 0.3^b$	$0.41 \pm 0.25^b$	$4.68 \pm 1.73^b$
正常直肠壁	$0.09 \pm 0.02$	$0.57 \pm 0.21$	$0.25 \pm 0.11$	$2.07 \pm 0.71$
T/P值	22.391/0.000	7.711/0.000	4.913/0.000	11.157/0.000

<sup>b</sup> $P < 0.01$ , 与正常直肠壁比较. DCE-MRI: 直肠癌动态增强磁共振成像;  $K^{trans}$ : 正向转运常数;  $Kep$ : 反向转运常数; Ve: 容积分数; iAUC: 起始曲线下面积.

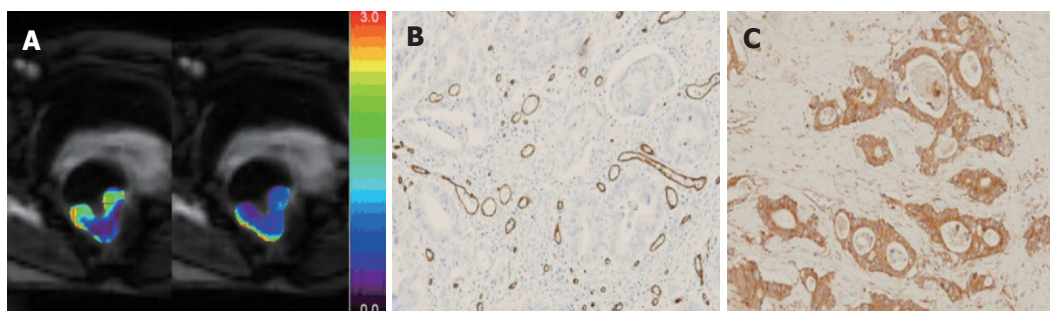


图 1 直肠癌DCE-MRI及术后病理检查. A: 描绘感兴趣区, 测定DCE-MRI定量灌注参数; B: 术后标本病理显示: 热点MVD中血管内皮细胞呈棕黄色; C: VEGF呈强表达, 胞浆内呈棕黄色阳性表达. DCE-MRI: 直肠癌动态增强磁共振成像; MVD: 微血管密度; VEGF: 血管内皮生长因子.

镜病理活检证实为直肠癌; (2)术前均未曾行放疗、化疗等任何治疗.

排除标准: (1)DCE-MRI检查禁忌证; (2)无法配合检查; (3)对比剂过敏. 所有患者均于术前1 wk内行直肠DCE-MRI检查并签署知情同意书. 本研究经本院医学伦理委员会审批通过(批件号: 20180012).

## 1.2 方法

1.2.1 DCE-MRI检查: 采用3.0 T磁共振成像仪行扫描检查, 对比剂采用钆-喷酸葡胺, 注射剂量为 $0.1 \text{ mmol} / \text{kg}$ , 注射流速为 $1.5 \text{ mL} / \text{s}$ . 以体部相控阵表面线圈行全直肠常规平扫和增强扫描. 检查前, 患者接受充分肠道准备, 常规平扫包括T1WI、T2WI、DWI; 增强扫描为T1WI. 由一名经验丰富的高年放射专业副主任医师, 采用盲法在DWI图像上描绘感兴趣区(避开囊变和坏死区域), 测定病灶及其周围正常直肠壁(距离肿瘤边缘至少2 cm以外的肠壁)的DCE-MRI定量灌注参数: 正向转运常数(forward transport constant,  $K^{trans}$ )、反向转运常数(reverse transport constant,  $Kep$ )、容积分数(volume fraction, Ve)和起始曲线下面积(area under the starting curve, iAUC). 见图1A.

1.2.2 MVD及VEGF表达水平测定<sup>[4]</sup>: 对术后标本组织行CD34和VEGF免疫组织化学染色. MVD测定: 在低倍放大镜下确定3个肿瘤“热点”(肿瘤内高血管化区域), 采用Weidner N计数法, 在200倍放大镜下计数每个“热点”中最多微血管数目, 取平均值. VEGF染色

采用染色强度(1, 否; 2, 弱; 3, 中等; 4, 强染色), 200倍放大时肿瘤面积百分比(1,  $<5\%$ ; 2,  $5\%-20\%$ ; 3,  $21\%-50\%$ ; 4,  $>50\%$ ), 这两个评分的总和作为VEGF表达水平的评分值, 范围为2-8分. 见图1B和C.

统计学处理 采用SPSS 20.0统计学软件对数据进行分析. 计量资料采用 $\text{mean} \pm \text{SD}$ 表示, 对符合正态性分布的数据采用配对 $t$ 检验. 相关性分析采用Spearman相关分析.  $P < 0.05$ 认为差异有统计学意义.

## 2 结果

2.1 术后病理结果情况 65例病理确诊的直肠癌均行根治性手术, 其中Miles手术6例, 低位切除术51例, 超低位切除术8例. 肿瘤大小2-6 cm, 平均 $3.42 \text{ cm} \pm 1.16 \text{ cm}$ . 肿瘤类型: 上段19例, 中段38例, 下段8例. 组织病理学分期: T1期5例, T2期10例, T3期41例, T4期9例. 肿瘤分化程度: 高分化者6例, 中分化者58例, 低分化者1例.

2.2 DCE-MRI定量灌注参数情况 直肠癌病灶的 $K^{trans}$ 、 $Kep$ 、Ve和iAUC均明显高于正常直肠壁, 差异均有统计学意义(均 $P < 0.05$ ). 见表1.

2.3 术后组织标本MVD及VEGF表达水平测定情况 直肠癌病灶的MVD明显高于正常直肠壁, 差异有统计学意义( $P < 0.05$ ); 直肠癌病灶的VEGF表达水平明显高于正常直肠壁, 差异有统计学意义( $P < 0.05$ ). 见表2.

2.4 DCE-MRI定量灌注参数与MVD及VEGF表达水平的相关性  $K^{trans}$ 、 $Kep$ 、Ve和iAUC与MVD均呈正相关,



表 2 MVD及VEGF表达水平比较

组别/参数	VEGF(分)	MVD(条/200倍视野)
直肠癌	5.26 ± 1.55 <sup>b</sup>	71.51 ± 10.47 <sup>b</sup>
正常直肠壁	3.35 ± 0.99	36.20 ± 8.97
T/P值	9.744/0.000	25.414/0.000

<sup>b</sup> $P < 0.01$ , 与正常直肠壁比较. MVD: 微血管密度; VEGF: 血管内皮生长因子.

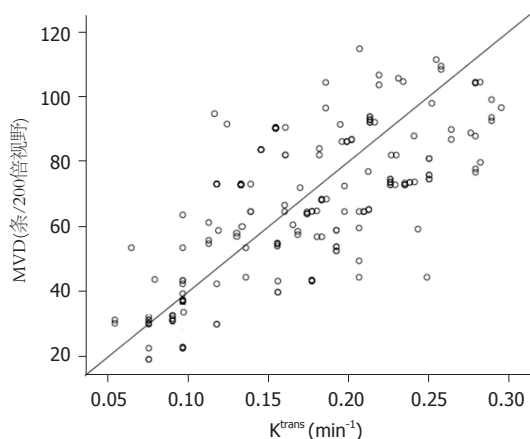


图 2  $K^{trans}$ 与MVD的相关性图.  $K^{trans}$ : 正向转运常数; MVD: 微血管密度.

相关系数分别为 $r = 0.76$ 、 $r = 0.70$ 、 $r = 0.46$ 、 $r = 0.68$ (均 $P < 0.05$ ); 与VEGF表达水平均呈正相关, 相关系数分别为 $r = 0.72$ 、 $r = 0.67$ 、 $r = 0.41$ 、 $r = 0.64$ (均 $P < 0.05$ ); 其中 $K^{trans}$ 与MVD、VEGF表达水平的相关性最高. 见图2、3.

### 3 讨论

直肠癌是一种较为常见的恶性消化道肿瘤, 目前临床治疗的主要手段包括手术切除、放疗、化疗等多种手段<sup>[5]</sup>. 正确选择合适的治疗手段是治疗的关键. 近年来, 影像学检查技术发展迅速, DCE-MRI检查不仅能从肿瘤形态大小、浸润范围、信号强度等方面进行术前评估, 而且能定量分析肿瘤微循环血流灌注状态<sup>[6]</sup>.

DCE-MRI通过分析感兴趣区对比剂吸收的定量参数, 能有效反映肿瘤组织的渗透性或血流量状态, 其中 $K^{trans}$ 是对比剂经血管内皮转运到血管外间隙的速度, 可反映局部组织的血管渗透性以及血流灌注量;  $Kep$ 是对比剂从血管外间隙回流入相应血管腔内的速度, 能反映毛细血管的渗透性; 而*iAUC*因其不受灌注参数模型影响, 能有效反映感兴趣区的整体血流量状态<sup>[7]</sup>. 本研究结果中, 直肠癌病灶的 $K^{trans}$ 、 $Kep$ 、 $Ve$ 和*iAUC*均明显高于正常直肠壁, 提示DCE-MRI能有效监测直肠癌病灶的血管通透性、血流量等血管功能状态, 能有效反映病灶的血管解剖、病理功能状态与正常直肠壁之间的

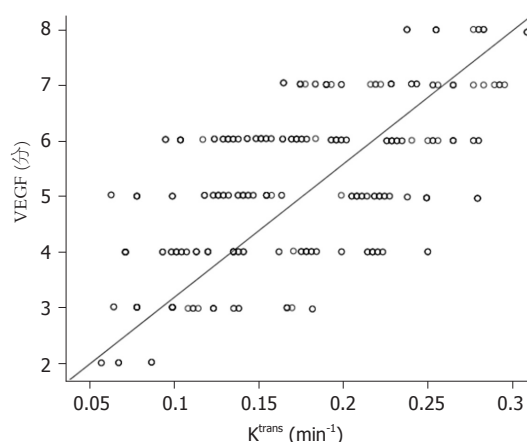


图 3  $K^{trans}$ 与VEGF表达水平的相关性图.  $K^{trans}$ : 正向转运常数; VEGF: 血管内皮生长因子.

差异. 肿瘤为了获得生长、转移所需的营养, 其在结构和功能上的发展依赖于新生血管, 而这些新生血管容易发生渗漏, 并形成危险的复杂的相互连接模式<sup>[8,9]</sup>. 这将导致肿瘤具有更高的内皮通透性以及血液流动性, 使DCE-MRI定量灌注参数发生改变. 本研究结果与Kim等<sup>[10]</sup>和Yao等<sup>[11]</sup>的研究结果相一致, 肿瘤新生血管结构功能均发育不完善, 较正常血管具有更高渗透性以及血流量, 导致 $K^{trans}$ 、 $Kep$ 和*iAUC*相应增高. 但*Ve*的变化在不同研究之间存在差异, Kim等<sup>[10]</sup>的研究显示直肠癌*Ve*与正常肠壁之间无明显差异, 原因可能是: (1) Kim等<sup>[10]</sup>研究中DCE-MR扫描时间过长, 导致阴性结果出现; (2) 血管外间隙可能受多种因素如组织缺氧、细胞密度等影响.

MVD在肿瘤生长和转移过程中发挥着十分重要的作用. 伴随着MVD的升高, 肿瘤细胞进入血管的机会增加, 发生转移的几率相应升高. 而VEGF在肿瘤血管内皮细胞增殖中发挥着重要的诱导分化作用, 在新生血管生成过程中发挥着重要的促进作用, 是肿瘤微小血管生成的重要因子<sup>[12]</sup>. 本研究结果显示, 直肠癌病灶的MVD、VEGF表达水平均明显高于正常直肠壁, 表明二者在直肠癌病灶的新生血管状态评估中具有十分重要的价值, 能客观反映直肠癌局部微环境的组织病理学变化. 本研究相关性分析结果显示,  $K^{trans}$ 、 $Kep$ 、 $Ve$ 和*iAUC*分别与MVD、VEGF表达水平均呈正相关, 其中 $K^{trans}$ 与MVD、VEGF表达水平的相关性最高. 提示利用DCE-MRI定量灌注参数能在一定程度上反映直肠癌病灶的血管解剖特征及血管功能状态, 其中 $K^{trans}$ 的临床应用价值更优.

### 4 结论

总之, 直肠癌DCE-MRI定量灌注参数能有效反映病灶的血流灌注状态, 其中 $K^{trans}$ 与MVD、VEGF表达水平具有较好相关性, 可为术前评估提供有价值的参考.

## 文章亮点

## 实验背景

准确评估直肠癌微循环血流灌注及新生血管生成状态有助于指导临床治疗, 而影像学检查在其术前评估方面发挥着重要作用。

## 实验动机

本研究运用直肠癌动态增强磁共振成像(dynamic contrast-enhanced magnetic resonance image, DCE-MRI)定量分析直肠癌血流灌注状态, 探讨DCE-MRI灌注参数与血管内皮生长因子(vascular endothelial growth factor, VEGF)、微血管密度(microvessel density, MVD)的相关性, 以期为临床术前评估提供一种无创性影像学方法。

## 实验目标

探讨直肠癌的DCE-MRI灌注参数与VEGF、MVD的相关性。结果显示DCE-MRI定量灌注参数能反映病灶的血管解剖特征及功能状态。

## 实验方法

本研究采用了DCE-MRI术前评估直肠癌血流灌注及新生血管生成状态。DCE-MRI能定量分析病灶的微循环灌注状态, 而VEGF、MVD水平能准确反映新生血管生成状态。

## 实验结果

本篇论文的研究达到实验目标并取得以下研究结果: 直肠癌病灶的DCE-MRI灌注参数以及MVD和VEGF表达水平明显高于正常直肠壁; 直肠癌病灶的 $K^{trans}$ 、 $K_{ep}$ 、 $V_e$ 和 $iAUC$ 与MVD及VEGF表达呈正相关。说明DCE-MRI灌注参数能反映直肠癌微循环血流灌注, 能间接反映新生血管生成状态, 为临床术前评估提供有价值的参考。

## 实验结论

DCE-MRI灌注参数在直肠癌病灶与正常直肠壁之间存在差异。DCE-MRI能定量分析直肠癌的血流灌注状态, 其灌注参数 $K^{trans}$ 、 $K_{ep}$ 、 $V_e$ 和 $iAUC$ 均与MVD、VEGF呈正相关, 而 $K^{trans}$ 与MVD、VEGF的相关性最高, 能间接反映直肠癌的新生血管生成状态, 可为临床术前评估直肠癌的新生血管生成状态提供一种可靠方法。

## 展望前景

DCE-MRI容易受患者运动干扰, 导致图像质量下降, 影响分析结果。本研究未来研究的方向是DCE-MRI结合其它监测指标对直肠癌进行术前评估。而未来研究的最佳方法是DCE-MRI联合超声造影评估直肠癌的新生血管状态。

## 5 参考文献

- 1 饶慕圣, 曹胜华, 徐兴东, 王刚, 王学成. 肿瘤细胞主导的血管生成拟态与肿瘤侵袭转移. 国际科学杂志 2019; 46: 60-63 [DOI: 10.3760/cma.j.issn.1673-4203.2019.01.016]
- 2 毕研翠, 翟所席, 孟慧英. MSCT与MR-DWI在诊断结肠癌区域淋巴结分期与转移中的价值. 中国CT和MRI杂志 2020; 127: 56-59
- 3 Berretta M, Cobellis G, Franco R, Panarese I, Rinaldi B, Nasti G, Di Francia R, Rinaldi L. Features of microvessel density (MVD) and angiogenesis inhibitors in therapeutic approach of hepatocellular carcinoma (HCC). *Eur Rev Med Pharmacol Sci* 2019; 23: 10139-10150 [PMID: 31799686 DOI: 10.26355/eurev.201911\_19584]
- 4 Weidner N. Intratumor microvessel density as a prognostic factor in cancer. *Am J Pathol* 1995; 147: 9-19 [PMID: 7541613 DOI: 10.1007/s10147-016-0966-0]
- 5 权瑞泉, 熊明兰. 新辅助放化疗对直肠癌患者临床分期、手术方式及预后的影响. 实用癌症杂志 2018; 33: 127-130
- 6 Buckley DL, Drew PJ, Mussurakis S, Monson JR, Horsman A. Microvessel density of invasive breast cancer assessed by dynamic Gd-DTPA enhanced MRI. *J Magn Reson Imaging* 1997; 7: 461-464 [PMID: 9170027 DOI: 10.1002/jmri.1880070302]
- 7 Di N, Cheng W, Jiang X, Liu X, Zhou J, Xie Q, Chu Z, Chen H, Wang B. Can dynamic contrast-enhanced MRI evaluate VEGF expression in brain glioma? An MRI-guided stereotactic biopsy study. *J Neuroradiol* 2019; 46: 186-192 [PMID: 29752976 DOI: 10.1016/j.neurad.2018.04.008]
- 8 Meyer HJ, Wienke A, Surov A. Correlation Between  $K^{trans}$  and Microvessel Density in Different Tumors: A Meta-analysis. *Anticancer Res* 2018; 38: 2945-2950 [PMID: 29715121 DOI: 10.21873/anticancer.12543]
- 9 谢宗源, 徐香玖, 黄刚, 周星, 马小梅, 王治民, 铁萍, 张庆. 直肠癌DCE-MRI参数与病理特征的相关性研究. 磁共振成像 2015; 21: 289-293 [DOI: 10.3969/j.issn.1674-8034.2015.04.15]
- 10 Kim YE, Lim JS, Choi J, Kim D, Myoung S, Kim MJ, Kim KW. Perfusion parameters of dynamic contrast-enhanced magnetic resonance imaging in patients with rectal cancer: correlation with microvascular density and vascular endothelial growth factor expression. *Korean J Radiol* 2013; 14: 878-885 [PMID: 24265562 DOI: 10.3348/kjr.2013.14.6.878]
- 11 Yao WW, Zhang H, Ding B, Fu T, Jia H, Pang L, Song L, Xu W, Song Q, Chen K, Pan Z. Rectal cancer: 3D dynamic contrast-enhanced MRI; correlation with microvascular density and clinicopathological features. *Radiol Med* 2011; 116: 366-374 [PMID: 21298356 DOI: 10.1007/s11547-011-0628-2]
- 12 Lucarini G, Zizzi A, Rubini C, Ciolino F, Aspriello SD. VEGF, Microvessel Density, and CD44 as Inflammation Markers in Peri-implant Healthy Mucosa, Peri-implant Mucositis, and Peri-implantitis: Impact of Age, Smoking, PPD, and Obesity. *Inflammation* 2019; 42: 682-689 [PMID: 30406462 DOI: 10.1007/s10753-018-0926-0]

科学编辑: 张砚梁 制作编辑: 张砚梁





Published by **Baishideng Publishing Group Inc**  
7041 Koll Center Parkway, Suite 160, Pleasanton,  
CA 94566, USA  
**Telephone:** +1-925-3991568  
**E-mail:** [bpgoffice@wjgnet.com](mailto:bpgoffice@wjgnet.com)  
**https://**[www.wjgnet.com](https://www.wjgnet.com)



ISSN 1009-3079

